

CONCEITO DE "ESPAÇO PERIVASCULAR" E SEU SIGNIFICADO NA ANESTESIA DO PLEXO BRAQUIAL

DR. ALON P. WINNIE (*)

AP 2162

O conceito de um espaço perineural e perivascular contínuo envolvendo o plexo braquial de suas raízes até aos nervos terminais simplifica a anestesia da extremidade. Assim, igual que com as técnicas peridurais o espaço pode ser atingido a qualquer nível-axilar, subcávio ou interescalênico — e a extensão da anestesia dependerá do volume de anestésico e do nível no qual foi injetado. O plexo braquial está envolto desde as vértebras cervicais até a axila distal por uma extensão da fascia pré-vertebral que divide-se primeiro em direção aos músculos escalenos médio e anterior, formando entre eles um espaço interescalênico onde as raízes dos plexos braquial (cervical) emergem da goteira das apófises transversais das vértebras cervicais. Essas raízes descendo através este espaço emergem para a primeira costela para formar os troncos e depois divisões do plexo que junto com a artéria subclávia invaginam a fascia escalênica para formar o espaço perivascular subclávio. Passando abaixo da clavícula, as divisões do plexo se desfazem e se recombina para se tornarem os feixes dos plexos, e como a artéria subclávia se torna axilar, a fascia envolvendo o feixe neurovascular torna-se bainha axilar, que continua até a axila formando o espaço perivascular axilar.

O desenvolvimento de uma técnica exata depende não somente do conhecimento da anatomia do plexo braquial mas também da habilidade na localização dessa anatomia, usando pontos topográficos. Estas marcas, entretanto, não são ósseas, como previamente se precisara, mas musculares e vasculares. Portanto, as técnicas perivasculares descritas acima utilizam principalmente o sentido do tato. A técnica a ser usada em cada caso será então determinada não somente pela experiência do anestesta mas principalmente pelo local da cirurgia, estado do paciente e nível da anestesia desejado.

Desde 1911, quando Kulenkampf (1) e Hirschel (2) descreveram as duas primeiras vias percutâneas do plexo braquial, muitas técnicas foram desenvolvidas numa tentativa

(*) Professor e chefe, Departamento de Anestesiologia da Escola de Medicina Abraham Lincoln, Hospital da Universidade de Illinois.

para aperfeiçoar este tipo de anestesia regional para a extremidade superior. Embora outras vias tenham sido descritas, as variantes das vias axilar e supraclavicular têm resistido ao tempo. Duas escolas distintas nasceram, baseadas nestas duas vias percutâneas, cada qual proclamando sua superioridade baseadas na segurança, simplicidade e consistência de resultados. No entanto, a técnica ideal ainda não foi conseguida. Em 1942, John Lundy afirmou "eu não sei de ninguém que tenha descrito uma técnica certa para todos os casos. Entretanto, espero, que mais cedo ou mais tarde alguém descubra detalhes anatômicos que permitam o desenvolvimento de uma técnica exata (3).

A finalidade do presente estudo é reexaminar a anatomia, e relacionar detalhes anatômicos que sirvam para desenvolver a "técnica exata" sonhada por Lundy. A modificação de todas as técnicas com base nestes dados anatômicos podem melhorar a segurança, simplicidade e constância de resultados que se aproximem cem por cento de êxitos e então obter a fusão das duas escolas de anestesia do plexo braquial em uma só, ou seja, a anestesia perivascular.

A BAINHA DO FLEXO BRAQUIAL

A anestesia perivascular da extremidade superior se baseia no fato do plexo braquial estar envolvido por uma extensão do fascia prevertebral que vai das vértebras cervicais até a parte distal da axila. O músculo escaleno anterior nasce nas tuberosidades anteriores das apófises transversas da terceira, quarta, quinta e sexta vértebras cervicais e se insere na tuberosidade escalênica da primeira costela, separa a veia subclávia da artéria subclávia que fica posterior a esta inserção. O músculo escaleno médio nasce no tubérculo posterior das apófises transversas das seis vértebras cervicais inferiores. Sua inserção é separada da inserção do escaleno anterior pela goteira subclávia onde passa a artéria subclávia.

Assim, desde que as raízes nervosas que constituem os plexo cervical e braquial caminham pela goteira existente entre os tubérculos anteriores e posteriores das apófises transversas das vértebras cervicais, eles emergem entre duas paredes da fascia que cobre os músculos escaleno anterior e médio, isto é, penetram no espaço interescalênico. Como estas raízes de nervos caminham para baixo, através deste espaço, convergem para formar os troncos do plexo braquial, que

juntamente com a artéria subclávia invaginam a fascia escalênica para formar a bainha perivascular subclávia, que por sua vez torna-se bainha axilar quando passa sob a clavícula.

O conceito importante para o anestesista é que a fascia é contínua e se estende da apófise transversa cervical a alguns centímetros abaixo da axila, ou das raízes do plexo braquial aos grandes nervos do membro superior. A existência de um espaço perineural contínuo torna o bloqueio do plexo braquial muito simples. Do mesmo modo que as técnicas peridurais, o espaço perivascular pode ser penetrado a qualquer nível e o volume de anestésico injetado a certo nível determinará a extensão da anestesia.

Assim, a técnica a ser usada em qualquer caso será determinada baseada no local de cirurgia, no nível de anestesia necessário e ao estado físico do paciente e não baseada na preferência ou treino do anestesista.

TÉCNICA PERIVASCULAR AXILAR

A técnica axilar original de Hirschel em 1911 ⁽²⁾ e a posterior modificação de Pitkin nos anos 1920 ⁽⁴⁾, foram de fato bloqueios de raízes, troncos e nervos do plexo braquial. Embora o local da punção cutânea seja realmente na axila, o local da injeção da solução anestésica foi ao nível da primeira costela, ou acima, como na via supraclavicular. Reding em 1921 ⁽⁵⁾ foi o primeiro a descrever o bloqueio dos ramos terminais do plexo dentro da própria axila. Mais significativamente, ele notou que os nervos dentro da axila estavam envolvidos por uma bainha que favorecia a difusão da solução anestésica de modo que os nervos mediano, radial e cubital fossem todos anestesiados com uma mesma injeção. Ele notou também que o nervo músculo-cutâneo, deixava a bainha algo acima do nível da injeção e tinha que ser bloqueado separadamente. Embora os resultados de Reding fossem excelentes, o bloqueio a este nível foi esquecido até 1949 quando Accardo e Adriani, descreveram sua técnica; entretanto, eles não tentaram identificar a bainha, mas apenas bloquear os nervos separadamente.

Em 1958, a técnica axilar perivascular como é conhecida hoje em dia foi descrita por Burnham ⁽⁶⁾. Durante uma cirurgia de uma laceração profunda do ápice axilar, ele observou a situação compacta da disposição dos nervos em redor da artéria e a maneira pela qual eles eram englobados pela bainha fascial e ficou impressionado pela eficiência do bloqueio a este nível. A técnica que desenvolveu consistia apenas

em penetrar na bainha axilar acima e abaixo da artéria ao nível de inserção dos músculos grande peitoral e grande dorsal. Quando a agulha perfura a bainha, um "click" característico é percebido, após o que, a solução anestésica era injetada, sem nenhuma preocupação de obtenção de parestesias. Bather (8), que desenvolveu uma técnica quase idêntica, independentemente, mostrou que os resultados eram mais consistentes quando um maior volume de solução era injetado. Em 1961, De Jong (9), mostrou que o volume era o fator crítico. Baseado em disseção anatômica, ele mostrou que os nervos musculocutâneo e axilar, geralmente deixam a bainha axilar ao nível da segunda porção da artéria axilar e podem ser sempre alcançados somente quando um volume suficiente da solução é injetado dentro do compartimento neurovascular para se difundir para cima ao nível dos ramos. Usando a fórmula do volume de um cilindro e supondo que a difusão seja igual em ambas as direções ele calculou ser necessário um mínimo de 42 ml para alcançar este nível em um adulto médio. Estes cálculos foram validados com Raios X pelo presente autor (10); injetando solução radiopaca dentro do estojo facial, por via axilar. Embora a solução não se difunda igualmente em ambas as direções, ela não alcança o nível da apófise coracóide (aproximadamente o nível dos ramos), resultado que confirma a conclusão teórica de que este volume é freqüentemente insuficiente para bloquear os nervos músculo-cutâneo e axilar.

A técnica perivascular axilar, por sua simplicidade, segurança e consistência de resultado, ganhou rapidamente popularidade com diversos estudos comparativos surgidos na literatura proclamando sua superioridade sobre as técnicas supra-claviculares antes empregadas. Entretanto, a prática aceita de fazer duas injeções uma superior e outra inferior a artéria axilar não pareceu ter mais lógica para os autores atuais, como se se fizesse no espaço epidural uma anterior e outra posterior. Concordando, nós e outros autores simplificamos a técnica fazendo uma única injeção da solução dentro da bainha, sem diminuir a alta porcentagem de eficiência obtida nos bloqueios com a injeção dupla. Além disso nós colocamos a agulha no ponto mais alto quanto possível da axila, para reduzir a quantidade de solução necessária para alcançar os nervos músculo-cutâneo e axilar.

Assim, nossa técnica perivascular axilar é a seguinte: o paciente é colocado na posição supina com o braço em abdução de 90 graus e o antebraço fletido e rodado externamente de modo que o dorso da mão fique sobre a mesa, junto à cabeça do paciente. A artéria axilar é palpada e seguida

proximalmente o quanto possível até onde desaparece sob o grande peitoral. A este nível com o dedo indicador sobre o pulso, uma agulha de 1 1/2 polegadas e calibre 21 é introduzida acima da ponta do dedo para o ápice da axila de tal modo que faça um ângulo de 10 a 20 graus com a artéria, na sua progressão. (Fig. 1 A e B) A aproximação da artéria é feita, progressivamente até que seja obtido o "click" causado pela penetração na bainha axilar. A extremidade da agulha agora fica tangenciando superiormente a parede arterial de 1 a 1 1/2 polegadas acima do ponto mais próximo da pulsação palpável. Se colocada adequadamente, a agulha pulsará claramente. Após aspiração, 20 a 40 ml (dependendo do tamanho, sexo, idade e nível de anestesia desejado) de anestésico são injetados lentamente com aspirações repetidas, durante a injeção.

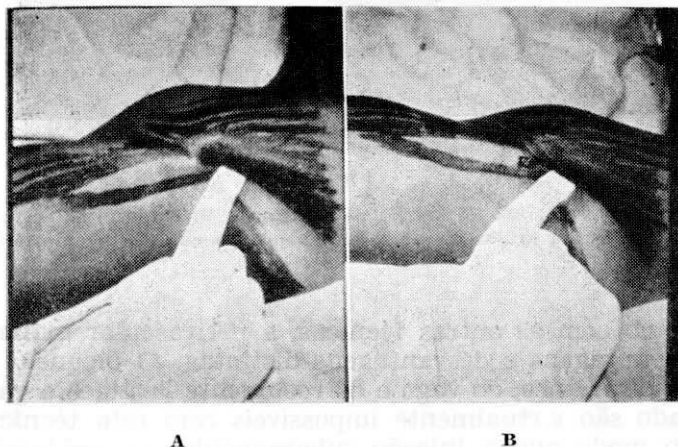


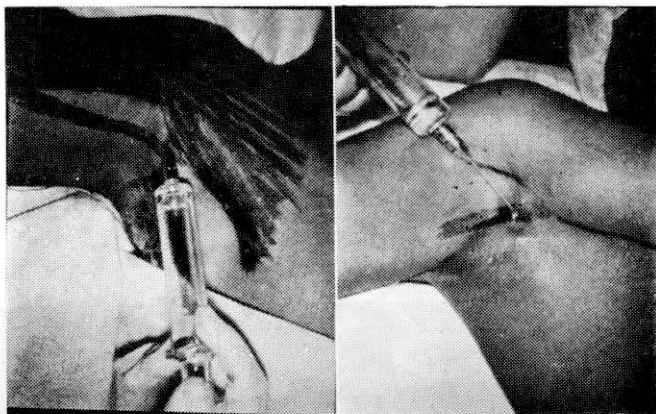
FIGURA 1

A) Palpação da artéria axilar abaixo do músculo grande peitoral no ponto mais profundo do óco axilar. B) Colocação de uma agulha de calibre 0.8 mm e 4 cm de comprimento, logo acima do dedo.

Dois ou três ml de anestésico são mantidos na seringa e a medida que a agulha é retirada eles são depositados subcutaneamente, sobre a artéria. (Fig. 2 B) isto bloqueia efetivamente o nervo intercostal que corre superficialmente na bainha para inervar a parte superior e interna do braço.

Se for essencial usar um volume menor de anestésico devido as más condições do paciente, o nervo musculocutâneo pode ser bloqueado separadamente após o bloqueio do

nervo axilar sem uma punção cutânea separada pela reinserção da agulha acima de todo feixe vascular e injetar 5 ml dentro do corpo do músculo coracobraquial. (Fig. 2 A) Não é necessário obter parestesias deste nervo, salvo se o início da anestesia ser imediato.



A

B

FIGURA 2

A) Bloqueio em separado do nervo musculocutâneo. B) Bloqueio no nervo axilar, retirando-se a agulha até ao tecido subcutâneo que recobre a artéria.

Como com as outras técnicas, a perivascular axilar tem certas vantagens e desvantagens distintas. O bloqueio inadvertido do frênico, do vago e do recorrente laríngeo e gânglio estrelado são virtualmente impossíveis com esta técnica, do mesmo modo que a injeção subaracnóidea ou epidural e o pneumotórax. Estes fatos possibilitam o bloqueio bilateral do plexo braquial com esta técnica sem o temor de transtorno respiratório. Um fator adicional que é desejável do ponto de vista do paciente é que não são necessárias parestesias. Entre as desvantagens está o fato da técnica não poder ser usada quando o paciente é incapaz de abduzir o braço e expor a axila. Por outro lado a técnica perivascular axilar requer maior volume de solução anestésica do que a técnica supraclavicular, embora o volume necessário possa ser diminuído um pouco pelo bloqueio do nervo musculocutâneo separadamente como foi descrito acima. A punção da artéria ou veia é possível e embora uma massagem vigorosa digital geralmente evite a formação de hematoma, mesmo que este ocorrer não tem significado clínico.

A possibilidade de uma injeção venosa está diminuída pela técnica descrita, com a compressão da veia e o seu deslocamento para baixo com o indicador e pelo uso da injeção única superior aos vasos e pelas repetidas aspirações antes e durante a injeção. A injeção venosa poderá ocorrer e resultará em excitação e/ou convulsões, dependendo da quantidade da injeção que entrou na veia; tal complicação geralmente só requer ventilação com oxigênio. O uso de barbituratos ou outras drogas depressoras deverá ser evitado pois as sequelas da injeção venosa são auto-limitadas e de curta recuperação. A injeção intra-arterial, se bem que teoricamente possível não tem sido observada ou descrita na literatura.

A técnica perivascular axilar será contra-indicada se existir infecção ativa ou tumor maligno na extremidade relacionada devido a linfadenopatia em tais casos. Embora seja a técnica mais fácil de aprender é muito difícil o seu uso em pessoas obesas ou em situações onde a artéria axilar não pode ser precisamente localizada.

TÉCNICA PERIVASCULAR SUBCLÁVIA

Logo após o aparecimento do relato de Hirschel da via axilar para anestesia do plexo braquial, Kulemkamp (1) publicava suas primeiras tentativas de anestesia do plexo braquial por via supraclavicular, que ganhou mais tarde rápida popularidade. É importante ressaltar que ele fez o primeiro bloqueio em si próprio. A punção da pele foi feita logo acima do ponto médio clavicular e lateral à veia jugular, tendo sido previamente, determinada a localização da artéria subclávia (por suas pulsações) e a primeira costela. A agulha, sem a seringa montada, era avançada em direção mediana, dorsal e caudal, como se fosse dirigida a apófise espinhosa da segunda ou terceira vértebra dorsal. Se não surgissem parestesias e a agulha tocasse a primeira costela, a agulha era retirada e reintroduzida em direção diferente. Toda vez que ocorresse parestesia, uma pequena quantidade de anestésico era injetada e este procedimento repetido até que os grandes nervos tivessem sido estimulados e bloqueados.

Embora poucos anos após a introdução desta técnica fossem descritas muitas complicações, relatos de experiências clínicas surgiram imediatamente tanto aqui como em outros lugares. A técnica de Kulemkamp foi adotada por todos que usavam a via supraclavicular até 1927 quando

Livingston e Wertheim ⁽¹¹⁾ passaram a utilizar uma injeção única da solução anestésica debaixo da fascia cervical sem tentarem obtenção de perestésias. De fato, o contato com os nervos era rigidamente evitado e a "solução em vez da agulha deveria encontrar os troncos do plexo". Embora não se conceituasse como tal, talvez esta tenha sido a primeira forma de anestesia perivascular.

Comentando sobre esta técnica o Dr. Labat ⁽¹²⁾ descreveu mais corretamente o envolvimento do plexo pelo bainha do escaleno anterior e escaleno médio e da necessidade de se depositar entre as "duas paredes da bainha" para o bloqueio ter sucesso. Entretanto ele chamou também atenção para a grande pericla e o desenvolvimento da sensibilidade tátil, necessárias para encontrar este plano fascial sem obtenção de parestésias embora em muitos casos não oferecesse grande resistência. Embora, como disse Labat, "este deva ser o método ideal" nunca chegou a ser amplamente adotado e mesmo Livingston nunca pode obter mais de 80% de sucessos com ele. A maioria dos anestesiologistas continuou a utilizar o método original de Kulenkampft, embora adotassem a prática de injetar todo o volume anestésico logo que fossem obtidas parestésias, ao invés de injeções múltiplas.

Em 1940 Patrick ⁽¹³⁾ notou que a via supraclavicular, tinha dado pouco mais de 60 a 80% de resultados satisfatórios, embora a técnica estivesse baseada em parestésias ou na deposição do anestésico no plano subfascial. Ele introduziu uma técnica que não tentava identificar qualquer dos nervos ou suas bainhas, mas que apenas visava fazer "uma parede de anestésico" através a qual o plexo tivesse que passar. Isto ele conseguia inserindo a agulha 5 ou 6 vezes sobre a primeira costela e fazendo injeções de 5 a 10 ml durante a sua retirada. A primeira injeção era feita posterior ao plexo e cada nova reinjeção era feita 5 mm mais anterior que a primeira, até que a pulsação da agulha, indicasse que a parte anterior do plexo era atingida. Esta técnica, embora necessitasse mais do dobro do volume, produzia cerca de 98% de sucessos e ganhou assim popularidade quase imediata. A pequena e excelente monografia de Macintosh e Mushin sobre anestesia plexo braquial se baseava nesta técnica ⁽¹⁴⁾.

A técnica que prevalece hoje em dia é em realidade, uma combinação das técnicas de Kulenkampft e Patrick. Como descreveu Bonica ⁽¹⁵⁾, consiste em inserir a agulha através da pele, ao nível do ponto médio clavicular, em direção mediana, dorsal e caudal. A agulha é avançada lentamente até que seja evidenciada parestesia onde é feita a primeira injeção do anestésico. Uma segunda injeção é feita profunda-

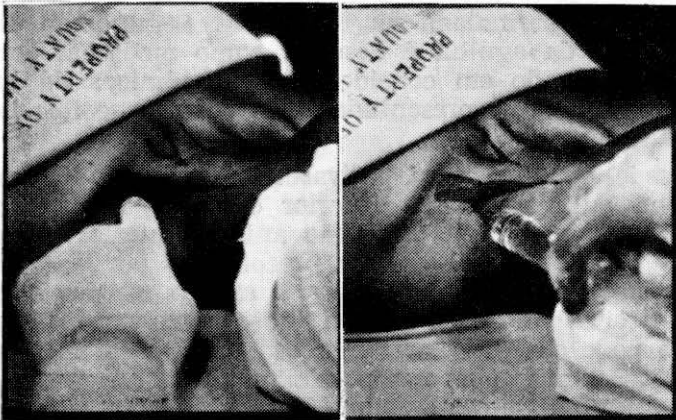
mente a esta primeira, começando quando a agulha entra em contato com a primeira costela e continuando enquanto ela é retirada, até o tecido subcutâneo. Terceira e quarta injeções são feitas de modo similar à segunda. Usando esta técnica foi obtida anestesia satisfatória em 91.9% de 1.100 anestésias feitas.

Como dissemos anteriormente ⁽¹⁶⁾ existem diversos aspectos desta técnica que podem ser criticadas com base nos dados anatômicos. Primeiro, o local de inserção da agulha é usualmente feito 1 cm acima do ponto médio da clavícula, e tem sido mostrado por disseções que este ponto não se encontra frequentemente sobre a primeira costela, como tem sido descrita. Embora esta última seja imaginada como um obstáculo para proteger contra a lesão da cúpula pulmonar, é invulgar que a incidência de pneumotórax não seja maior que 1 a 6%, assinalada na literatura. Segundo, a direção da inserção da agulha é descrita como mediana, dorsal e caudal e baseado em considerações anatômicas da bainha do plexo braquial, apresentadas acima, torna-se ilógica esta orientação.

Desde que o espaço perivascular subclávio é limitado pelos músculos escalenos anterior e médio, ele é fundo e muito estreito em sua dimensão antero-posterior. Assim, a direção da inserção da agulha preconizada por esta técnica resulta no fato da agulha cruzar o espaço em seu diâmetro mais estreito. Mesmo o mais discreto movimento durante a injeção pode causar o deslocamento da agulha do espaço e com injeções múltiplas esta possibilidade é ainda maior. Terceiro, a agulha "caminha sobre a costela" para obter parestesias consecutivas de várias distribuições com uma injeção de anestésico sendo feito cada vez que apareça uma parestesia. Este fato também parece ser bastante ilógico pois os diversos troncos estão distribuídos em posição vertical um sobre o outro e não horizontal como esta descrito em muitos textos. Como resultado disto, a técnica clássica resulta no uso de grandes quantidades de anestésicos dos quais somente uma pequena parcela poderá estar dentro da bainha enquanto o restante poderia estar bloqueando os nervos frênico, vago, recorrente laríngeo ou pior ainda estar na cúpula do pulmão. Não é surpresa o que escreveu Adriani "quando (nós) usamos a via supraclavicular, (nós) o fazemos com um pouco de pavor e hesitação" ⁽¹⁶⁾.

Usando a técnica perivascular para a via supraclavicular, eliminam-se fatos indesejáveis da técnica clássica, que é modificada do seguinte modo ⁽¹⁶⁾: O paciente é colocado em decúbito dorsal, com a cabeça voltada para o lado oposto que

irá ser injetado, solicita-se que tente alcançar seu joelho (para abaixar a clavícula) e então relaxar o braço e o ombro completamente. Pede-se então que ele eleve ligeiramente a sua cabeça a fim de ser evidenciada a inserção clavicular do esternocleidomastoideo. Começando na borda vertebral deste músculo, roda-se o dedo indicador para fora alcança-se o escaleno anterior até que se chega à depressão anterescalênica, (Fig. 3 A, B) o dedo corre esta depressão de cima para baixo até encontrar a pulsação da artéria subclávia onde ela emerge entre os músculos escalenos. Com o dedo ainda na artéria, insere-se uma agulha de 1-1/2 polegadas calibre 21 acima deste ponto em direção caudal, mas *não* mediana, nem dorsal. A direção é tal que a agulha será dorsalmente tangen-



A

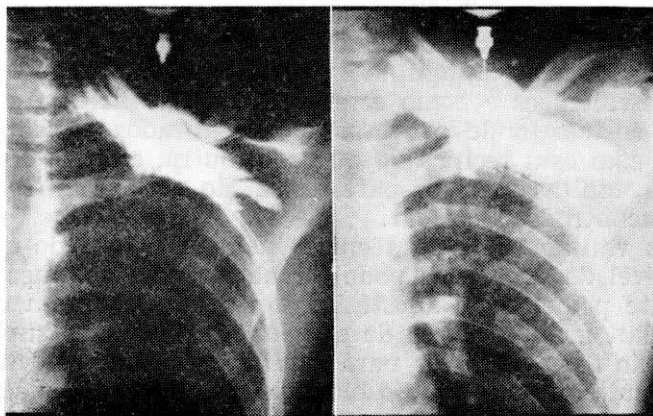
B

FIGURA 3

A) Palpação da goteira interescalênica com o dedo indicador, descendo até sentir o batimento da artéria subclávia. Com o dedo na artéria, é inserida uma agulha (4cm de comprimento) avançando-a diretamente em direção caudal até obtenção de parentesias. B) Injeção do anestésico.

cial à artéria subclávia na mais longa dimensão do espaço inter-escalênica, onde mesmo um movimento mais brusco da agulha não permitirá a sua saída do espaço. Se a agulha é avançada lentamente o "click" da penetração da agulha na bainha será percebido, embora seja menos pronunciado na bainha axilar; e progredindo uma pequena distância, uma parestesia para a mão confirma o fato de que a agulha está definitivamente no espaço perivascular. Neste ponto a serin-

ga é adaptada a agulha e após aspiração adequada, é feita toda injeção de anestésico. Comumente, ao início da injeção uma "pressão anestésica", semelhante à aquela que surge, quando a solução anestésica é injetada rapidamente no espaço caudal, oferece evidência que a agulha está corretamente colocada.



A

B

FIGURA 4

- A) Injeção de 20 ml de contraste radiopaco no espaço perivascular subclávio.
B) Injeção de 40 ml de contraste radiopaco.

A relação entre o volume injetado e a extensão da anestesia é demonstrada pela injeção de contraste radiopaco dentro da bainha. Vinte ml do contraste injetado, dentro do espaço perivascular subclávio, se difundem do nível desde os troncos até as raízes do plexo braquial. (Fig. 4 A) Daí a anestesia obtida com este volume anestésico no espaço perivascular subclávio resulta em perda motora e sensitiva quase idêntica à produzida pela injeção de 40 ml no espaço perivascular axilar. A única maneira de diferenciar estas duas técnicas é o início do bloqueio motor, pois na técnica perivascular subclávia o paciente estará incapaz de elevar o braço imediatamente após a sua realização porque os flexores e adutores do braço são os primeiros a serem bloqueados. O paciente que recebeu a técnica perivascular axilar será incapaz de elevar o braço, no entanto se o braço for colocado em posição vertical ele cairá porque nesta técnica os extensores do antebraço são os primeiros a serem bloqueados.

Se for feito um RX, após a injeção de 40 ml de contraste, será visto um nível de distr.buição em nível mais alto (e mais baixo) (Fig. 4 B) de modo que quando este volume de anestésico é usado, será conseguida a anestesia do plexo cervical e braquial. Naturalmente o bloqueio do nervo axilar deve ser feito separadamente se for usado um torniquete.

A direção da inserção da agulha, o uso de uma agulha curta e o uso de uma única injeção não somente tendem a melhorar a incidência de resultados satisfatórios como também diminuir a possibilidade de pneumotórax. Desde que a direção de inserção da agulha é paralela a das bordas dos músculos escalênicos e como estes músculos se inserem na primeira costela, onde os vasos são localizados mais precisamente com esta técnica do que com outra, embora com esta técnica, muitas vezes as parestesias são obtidas *antes* de ter sido encontrada a costela.

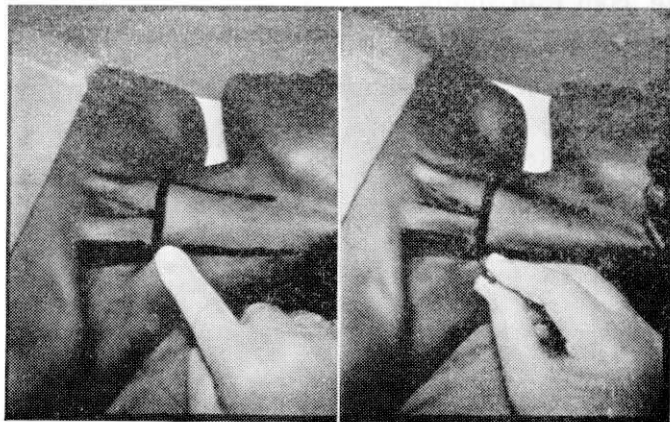
As vantagens desta técnica incluem o fato de que um alto nível de anestésias pode ser obtido com volumes relativamente pequeno de anestésico tanto que se forem contra-indicadas, grandes doses de anestésicos, bloqueios suplementares são desnecessários para limitar o volume. Além disso, esta técnica permite que o bloqueio seja conseguido sem movimento doloroso da extremidade ou do ombro, sendo que a injeção venosa é extremamente rara e a injeção sub-aracnóidea e peridural, são impossíveis. Embora possa ser usado em infecções da mão e do braço, não poderá ser usada em infecções da região cervical que resultem em adenopatias do escaleno.

Apesar de não serem impossíveis pneumotorax, bloqueio do frênico, do recorrente laríngeo e do ganglio estrelado, se a técnica for realizada conforme a descrição feita acima a possibilidade será extremamente rara e remota. Todavia para se ter mais segurança, o bloqueio bilateral deverá ser realizado com a técnica axilar em um lado e subclávia em outro. Uma pequena desvantagem consiste na necessidade de pesquisa de parestesias com esta técnica, que pode tornar-se desagradável para os pacientes embora sempre garanta a anestesia. A técnica perivascular subclávia *pode* ser realizada sem a pesquisa de parestesias mas requer um alto grau de sensibilidade e experiência e mesmo em nossas mãos resulta numa queda de 15% na incidência de sucesso.

TÉCNICA INTERESCALÊNICA (17)

Conforme foi assinalado anteriormente, as raízes dos plexos braquial e cervical emergem das goteiras de suas apó-

fises transversas, e entram no espaço interescalênico formado pela bainha que cobre os músculos escalenos médio e anterior. Pelo fato da maior parte deste espaço estar acima tanto da artéria subclávia e da cúpula do pulmão, parece ser um ponto quase ideal para a execução de um bloqueio do plexo braquial, pelo menos do ponto de vista de segurança.



A

B

FIGURA 5

- A) Palpação da goteira interescalênica e determinação da apófise espinhosa da 6ª vértebra cervical a partir de uma linha perpendicular da cartilagem cricoide.
B) Colocação de uma agulha, ao nível do tubérculo de Chassaignac, perpendicular a pele em todos os planos até tocar a apófise transversa ou até a obtenção de parestesias.

A técnica, como a temos empregado é a seguinte: O paciente é colocado em posição similar à usada para a técnica perivascular subclávia. O espaço interescalênico é palpado e o nível da sexta vértebra cervical é determinado pela linha que liga a cartilagem cricoide ao espaço interescalênico. A este ponto, onde o tubérculo de Chassaignac é frequentemente palpável, é inserida uma agulha 1-1/2 /22, dentro do espaço, perpendicularmente à pele em todos os planos. A direção da injeção é então levemente caudal, dorsal tanto quanto mediana. A agulha é avançada até ser acusada parestesia e/ou a apófise transversa ser encontrada. Logo que uma parestesia seja acusada o volume anestésico desejado é injetado.

Outra vez a relação volume-anestesia pode ser determinada pelo uso de estudos com contrastes radiopacos. O RX

feito após a injeção de 20 ml de contraste injetado dentro do espaço interescalênico (Fig. 5 A) mostrou nível levemente mais alto do que o obtido pela injeção de idêntico volume para via perivascular subclávia. Embora 20 ml de anestésico injetados dentro do espaço perivascular escalênico resultem tanto em anestesia do plexo cervical inferior como do plexo braquial, muitas vezes o bloqueio do cubital é deficiente ou até ausente, com este volume.

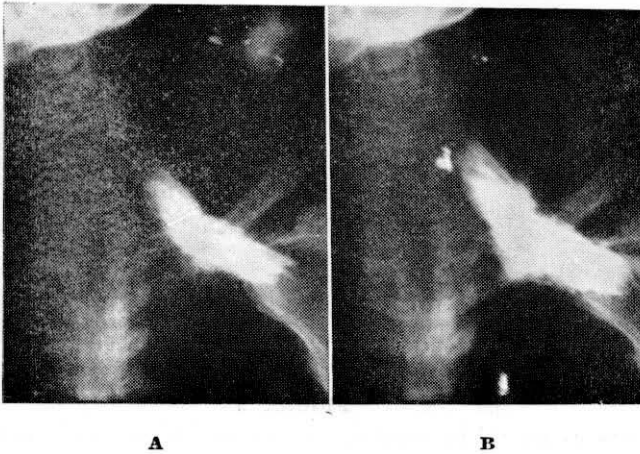
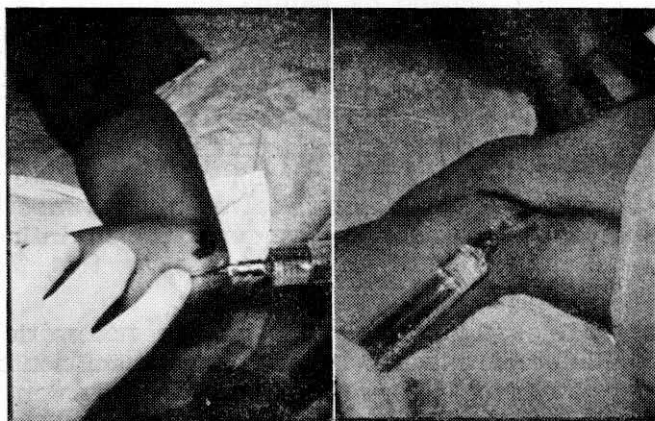


FIGURA 6

A) Injeção de 20 ml de contraste radiopaco no espaço interescalênico ao nível de C₆. B) Injeção de 40 ml de contraste, ao mesmo nível.

Um RX tomado após a injeção de 40 ml de contraste por esta técnica mostra o enchimento do espaço interescalênico desde as apófises transversas das vértebras cervicais superiores até a apófise coracóide e além. (Fig. 5 B). Portanto, a injeção deste volume de anestésico injetado dentro do espaço interescalênico, dará uma anestesia tanto do plexo cervical quanto do plexo braquial. Se for desejável limitar o volume de anestésico para cada caso particular, isto pode ser feito bloqueando-se o cubital separadamente ao nível do cotovelo. O nervo é palpado entre o epicondilo e o olecrâneo com o braço fletido. Uma agulha 25 é inserida na direção do nervo e quando for acusada uma parestesia no 5.^o quirodactilo, 5 ml de anestésico são injetados (Fig. 6 A). Se é usado um torniquete o nervo intercostobraquial deve ser bloqueado separadamente conforme foi descrito anteriormente.

Esta técnica é muito fácil de ser realizada em pessoas obesas, onde as outras técnicas tornam-se difíceis, e é de utilidade nas crianças e em pacientes adultos intoxicados onde torna-se impossível a cooperação. É ideal em manipulações e cirurgia da porção superior do braço e do ombro onde um nível alto de anestesia é obtido com quantidade relativamente pequena de anestésico. Além disso é impossível o pneumotorax e esta técnica pode ser usada em infecções ou malignidade do braço ou tórax.



A

B

FIGURA 7

A) Bloqueio do nervo cubital, ao nível do cotovelo, na goteira cubital. B) Bloqueio separado do nervo axilar, já descrito acima.

A desvantagem da demora do bloqueio do cubital pode ser facilmente contornada pelo bloqueio separado deste nervo. Injeções subaracnóidea ou epidural, tanto quanto na artéria vertebral são teoricamente possíveis, mas na prática a leve direção caudal da agulha previne sua progressão entre as apófises transversas. O bloqueio dos nervos frênico, vago, recorrente laríngeo e ganglio estrelado não são vistos se a técnica for feita precisamente como foi descrita. Também o bloqueio bilateral deverá ser tentado ou combinado com a técnica axilar para evitar a leve possibilidade de transtorno respiratório. Naturalmente a técnica não deve ser usada quando haja infecção ou traumatismo na região cervical.

DISCUSSÃO

Embora seja um axioma dizer-se que a anestesia regional não é mais do que a aplicação de conhecimentos anatómicos, é igualmente verdadeiro que o sucesso com a anestesia regional fornece maior certeza se o anestesista tem muitos "massetes" da técnica. Alguns destes truques, creio sejam de grande significado neste ponto.

Temos enfatizado nos parágrafos precedentes a importância do espaço fechado da bainha que envolve os vários componentes do plexo braquial, desde as apófises cervicais transversas até a junção dos terços médio e superior do braço. Assim tem sido apontado que do mesmo modo que com a técnica peridural, a extensão da anestesia após o bloqueio, dependerá *primariamente do nível* onde foi injetado (isto é, da técnica usada) e o volume que foi injetado a este nível. Todavia, existem outros fatores, talvez menos importantes mas não menos significativos, os quais podem influenciar as relações entre volume/anestesia com as três técnicas descritas.

Em 1961, quando calculava o volume necessário para encher o cilindro formado pela fascia axilar, suficiente para bloquear o nervo musculocutâneo, De Jong assinalou que a solução injetada escaparia tanto para cima quanto para baixo, pelo bainha, do local da injeção ⁽¹⁹⁾. Naturalmente que parte do agente que saísse pela bainha é solução perdida pelo menos em termos de relação volume/anestesia. Para prevenir tal perda Eriksson colocou um torniquete em posição distal à da injeção, antes de fazer o bloqueio ⁽¹⁸⁾. Para o autor esta técnica parece ilógica e ineficaz. Antes de tudo, Eriksson coloca um torniquete em posição suficientemente distal ao local da injeção, que enquanto pode minimizar um pouco o volume de fluxo retrógrado, um volume significativa de solução se perde desde o local da injeção até ao torniquete. Em segundo lugar, o único motivo pelo qual o fluxo se dá em ambas as direções é pelo fato da injeção ser perpendicular ao eixo longitudinal do feixe neurovascular. Se a injeção é feita na direção que o anestesista deseja que o anestésico flua, como na técnica do autor, a maior parte da solução injetada se dirigirá centralmente com muito pouco fluxo retrógrado; a pouca solução que flue em sentido retrógrado, pode ser bloqueada pela simples compressão digital imediatamente atrás da agulha durante a injeção. E, finalmente, a principal obstrução anatómica ao fluxo central das soluções anestésicas dentro da bainha axilar mesmo em nossa técnica é a

cabeça do úmero. Como se pode ver no RX feito após ter sido injetados 20 ml de contraste dentro da fascia axilar com o braço em abdução de 90.º, a cabeça do úmero impede de maneira marcante o livre fluxo da solução, acusada no RX pelo acúmulo de contraste (Fig. 8 A). Quando o braço é colocado para baixo ao lado do paciente este obstáculo é removido como se pode ver num RX feito depois da injeção de 40 ml de contraste dentro da bainha (Fig. 8 B). Assim clinicamente, quando se deseja obter o nível máximo possível, não somente deverá ser feita a compressão digital imediatamente na parte distal da agulha, durante a injeção mas também deverá continuar esta pressão após a retirada da agulha enquanto o braço será rapidamente colocado, para baixo do lado.

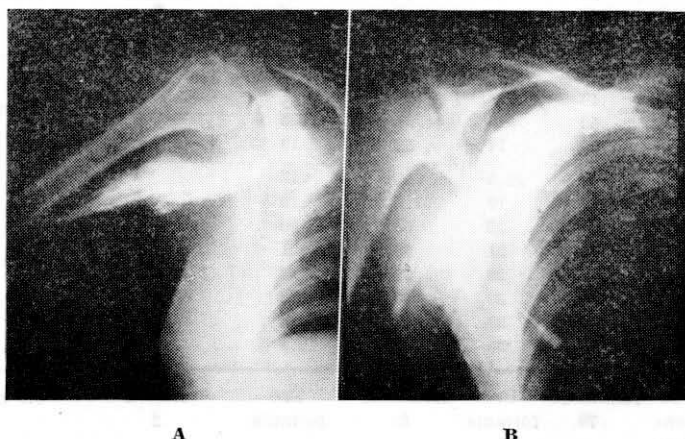


FIGURA 8

A) A injeção de 20 ml de contraste radiopaco no espaço perivascular axilar mostra que o volume líquido não ultrapassa a apófise coracóide, nível dos cordões do plexo braquial. B) A injeção de 40 ml de contraste radiopaco, no mesmo local, mostra que este volume é capaz de atingir até a 1ª costela, nível onde passam os troncos no plexo braquial.

Uma manobra idêntica é usada para diminuir o volume necessário para a execução do bloqueio interescalênico do plexo braquial. Como assinalamos anteriormente, em volumes menores de anestésico esta técnica pode dar anestesia incompleta ou retardada no nervo cubital, enquanto que com maiores volumes parte ou todo o plexo cervical será também anestesiado. Assim se não é desejada ou necessária para um procedimento anestesia do plexo cervical, a pressão digital aplicada logo *acima* da agulha durante a injeção dentro

do espaço previne a difusão em direção cefálica da solução do anestésico e promove a difusão em direção caudal facilitando o bloqueio das fibras do nervo cubital no tronco inferior.

TABELA I

GUIA PARA DETERMINAÇÃO DO VOLUME EM ANESTESIA PERIVASCULAR

IDADE	SEXO — ALTURA EM POLEGADA				Fórmula para determinar o volume em ml	Concentração
	Masculino	Volume em ml	Feminino	Volume em ml		
Anos	21	4	20	4		
1	30	6	30	6		
2	36	7	36	7	$\frac{\text{Altura}}{5}$	1.0 a 1.5
3	40	8	40	8		
4	43	9	43	9		
5	46	12.5	48	12		
6	49	12	45	11	$\frac{\text{Altura}}{4}$	0.7 a 0.8
7	52	13	51	12.5		
8	54	14	53	13		
9	56	18.5	55	18		
10	58	19	57.5	19		
11	60	20	60	20		
12	62	21	63	21	$\frac{\text{Altura}}{3}$	0.8 a 0.9
13	65	22	65	22		
14	68	23	66	22		
15	70	23	66	22		
16	71	25	66	22.5		
Depois do crescimento máximo	Acima de 70	Use fórmula	Acima de 66	Use fórmula	Altura 2	0.9 a 1.0

Outros fatores que claramente alteram a relação volume/anestesia são o peso, a idade e o sexo. As relações básicas volume/anestesia, descritas previamente são o resultado do estudo feito em adultos masculino saudáveis. Como com a anestesia peridural, o volume adequado de anestésico necessário para produzir um nível de anestesia variará com o peso, e em menor escala, com a idade e sexo. Nossa experiência tem mostrado ser a altura o fator mais importante para determinar o volume correto, para qualquer sexo ou idade. Isto não é surpresa, porque é bem sabido que a distância entre a extremidade digital de um lado e de outro, muito se aproxima à altura, foi então, seguindo a relação do tamanho comparável com o comprimento da bainha do plexo braquial que uma tabela (Tabela I) foi desenvolvida, servindo como

guia aproximado no cálculo do volume e concentrações desejadas, baseada em altura, idade e sexo (17). O volume calculado naturalmente deve aumentar ou diminuir se for desejada maior ou menor anestesia e a concentração deverá ser diminuída um pouco nos pacientes com mau estado físico.

Deve-se compreender que esta tabela, como a tabela para uso de tubos traqueais serve de guia aproximado para os iniciantes. O anestesista experimentado na execução da técnica perivascular do plexo braqueal, não necessita de tabelas como não necessita um anestesista experiente para determinar o tamanho do tubo. Nenhuma tabela substitui o julgamento clínico obtido através a experiência, mas pode ser utilizada até que se ganhe experiência suficiente.

Na análise final, mesmo nas melhores mãos, o sucesso em qualquer bloqueio nervoso e principalmente com as técnicas perivasculars, depende, não somente da colocação precisa da agulha, mas também da estabilidade da agulha durante a injeção da solução. Movimentos da agulha ao conectar ou desconectar a seringa podem deslocá-la de sua posição e causar uma anestesia incompleta. Para superar este problema desenvolvemos uma técnica simples e barata que imobiliza completamente a agulha durante toda a realização do bloqueio nervoso (18).

Um tubo de pequeno calibre do tipo de conjunto de infusão é interposto entre a agulha e a seringa contendo a solução anestésica. Após encher completamente o sistema com solução anestésica a extensão do tubo é pinçada e a agulha é devidamente colocada no ponto desejado para o bloqueio. Depois de obtida a parestesia ou ter penetrado no plano fascial a pinça é aberta, a aspiração é feita por um assistente (ou com a mão livre do anestesista), sem movimentar a agulha. O anestésico então é injetado. Se a seringa deve ser desconectada ou conectada, isto pode ser feito sem movimentar a agulha, devido a flexibilidade da extensão do tubo. É digno de menção o fato de que se não são tomados cuidados para encher toda a extensão do tubo completamente com o agente anestésico, diversos ml de ar podem ser injetados durante a execução do bloqueio. Isto não é uma ocorrência séria desde que a injeção não seja intravascular mas se a técnica interescalênica ou perivascular subclávia tenha sido usada, a presença deste ar subcutâneo pode levar a impressão errada de se tenha produzido um pneumotorax. Esta "agulha imóvel" tem sido usada em centenas de bloqueios de nervos e tem sem dúvida evitado muitas falhas ou bloqueios parciais particularmente nos casos onde a retirada da seringa mostrou ser mecanicamente difícil ou desajeitada.

SUMMARY

THE CONCEPT OF THE «PERIVASCULAR SPACE» AND ITS SIGNIFICANCE
IN BRAQUIAL PLEXUS ANESTHESIA

The concept of a **continuous** perineural and perivascular space surrounding the brachial plexus from roots to terminal nerves simplifies conduction anesthesia of the upper extremity and unites the several schools of brachial block into a single school — that of perivascular anesthesia. Thus, just as with peridural technics, the space may be entered at any level — axillary, subclavian, or interscalene — and the extent of anesthesia will depend on the volume of anesthetic and the level at which it is injected.

This concept has as its basis the fact that the brachial plexus is enveloped from the cervical vertebrae to the distal axilla by an extension of the prevertebral fascia. The prevertebral fascia splits first to invest the anterior and middle scalene muscles, forming between them an interscalene space into which the roots of the brachial (and cervical) plexus emerge from the grooved transverse processes of the cervical vertebrae. As the roots pass down through this space, they converge on the first rib to form the trunks and then divisions of the plexus which together with the subclavian artery invaginate the scalene fascia to form a subclavian perivascular space. Passing beneath the clavicle, the divisions of the plexus split and recombine to become the cords of the plexus, and as the subclavian artery becomes the axillary, the fascia surrounding the neurovascular bundle becomes the axillary sheath, which continues into the axilla forming the axillary perivascular space.

The development of an exact technic depends not only on a knowledge of the anatomy of the brachial plexus but also on the ability to locate this anatomy using topographic landmarks. These landmarks, however, are not bony, as previously thought, but rather muscular and vascular. Hence, the perivascular technics described above utilize mainly the sense of touch. If you can palpate the interscalene groove, the subclavian artery, and the axillary artery, you can master all of the perivascular technics of brachial plexus anesthesia. Which technic is used in any case will then be determined not by the anesthetist but rather by the site of the surgery, the condition of the patient, and the level of anesthesia desired.

REFERÊNCIAS

1. Kulenkampf, D.: Anesthesia of the Brachial Plexus. *Zentralbl. f. Chir.* 38:1337-1350, 1911.
2. Hirschel, G.: Die Anesthesierung des Plexu sBrachialis bei Operationen an der oberen Extremitat. *Munchen. med. Wschr.* Munchen. med. Wschr. 58: 1555, 1911.
3. Lundy, J.S., in *Clinical Anesthesia: A Manual of Clinical Anesthesiology* W. B. Saunders Company, Philadelphia and London, p. 102, 1942.
4. Pitkin, George P.: Prolonged Local or Block Anesthesia with Regulated Cell Reception (concluded). *Current Researches in Anesthesia & Analgesia* 21:1-10, 1942.
5. Reding, M.: Nouvelle Methode D'Anesthesie Du Membre Superieur. *Presse Med.* 29:294, 1921.
6. Accardo, N.J. and Adriani, J.: Brachial Plexus Block: A Simplified technic using the axillary route. *South. Med J.* 42:920, 1949.
7. Burnham, P.J.: Regional Block of the Great Nerves of the Upper Arm. *Anesthesiology*, 19:683, 1958.

8. Eather, K.F.: Axillary Brachial Plexus Block (correspondence). *Anesthesiology* 19:683, 1958.
9. DeJong, R.H.: Axillary Block of the Brachial Plexus. *Anesthesiology* 22: 215, 1961.
10. Winnie, A.P. and Collins, V.J.: The Perivascular Technics of Brachial Plexus Anesthesia. Denver, Colorado, Scientific Exhibit, Annual Meeting of the American Society of Anesthesiologists, October 23-27, 1965.
11. Livingston, E.M. and Wertheim, H.: Brachial Plexus Block: Its Clinical Application. *Anesthesia & Analgesia* 6:149-154, 1927.
12. Labat, G.: Brachial Plexus Block: Details of Technique. *Anesthesia & Analgesia* 1:81-82, 1927.
13. Patrick, J.: The Technique of Brachial Plexus Block Anesthesia. *Brit. J. Surg.* 27:734-739, 1940.
14. MacIntosh, R. and Mushin, W.W: Local Analgesia: Brachial Plexus. E. & S. Livingston Ltd. Edinburgh and London, 1944.
15. Bonica, J.J., Moore, D.C. and Orlov, M.: Brachial Plexus Block Anesthesia. *Am. J. Surg.* 78:65-79, 1949.
16. Winnie, A.P. and Collins, V.J.: The Subclavian Perivascular Technic of Brachial Plexus Anesthesia. *Anesthesiology* 25:353-363 (May-June), 1964.
17. Winnie, A.P.: Interscalene Brachial Plexus Block. *Anesthesia & Analgesia* 49:455-466, 1970.
18. Eriksson, E. and Skarby, H.G.: A Simplified Method of Axillary Block. *Nord. Med* 68:1325, 1962.