

BLOQUEIO DO PLEXO BRAQUIAL (*)

Técnica Infraclavicular Transpeitoral Perivascular

DR. PETER SPIEGEL, F.A., S.B.A. (**)

É descrita uma nova técnica de bloqueio dos nervos do membro superior, por via infraclavicular, transpeitoral, de dentro para fora e de cima para baixo, com palpação da ponta da agulha na axila. Esta via de acesso é considerada de exceção, devendo ser feita no paciente sob hipnose, sendo sua indicação principal a de complementação de um bloqueio prévio, quando a cirurgia ultrapassa o tempo de anestesia dêsse bloqueio inicial.

A necessidade de obter uma maneira de bloquear o plexo braquial com o braço em abdução, em posição operatória, sem perigo de pneumotórax e sem interromper o trabalho do cirurgião, levou-nos a desenvolver uma nova técnica de bloqueio dos nervos do membro superior.

É comum, em cirurgia da mão, feita sob anestesia regional, haver necessidade de bloquear o plexo braquial, seja porque a cirurgia se prolonga além do tempo esperado, ou porque houve falha parcial do bloqueio inicial. A cirurgia começa em território anestesiado, às vezes atinge tecido não anestesiado e, muitos vês, 50 a 60 minutos após a isquemia o braço se torna intoleravelmente doloroso. Nesta cirurgia, costuma-se colocar um garrote pneumático, para hemostasia, na metade superior do braço; campos cirúrgicos e a proximidade do garrote dificultam o acesso e impedem o uso do bloqueio por via axilar (1, 2) e a posição do braço em abdução modifica as relações entre os pontos de reparo e o plexo braquial, quando se usa uma técnica supraclavicular (3, 4, 5, 6, 7).

(*) Trabalho realizado na Clínica de Cirurgia Plástica e Reparadora. (GB).

(**) Anestesiologista do Hospital de Clínicas Pedro Ernesto, da Faculdade de Ciências Médicas, Universidade do Estado da Guanabara.

PRINCÍPIOS ANATÔMICOS

A nossa técnica vale-se da noção já aproveitada em diversas outras (1, 2, 7, 8) de que o plexo braquial ao nível da axila encontra-se envolvido por uma bainha aponeurótica, juntamente com a artéria axilar. Qualquer que seja o local em que se perfura esta bainha, injetando-se em seu interior um anestésico local de concentração suficiente, obtem-se um

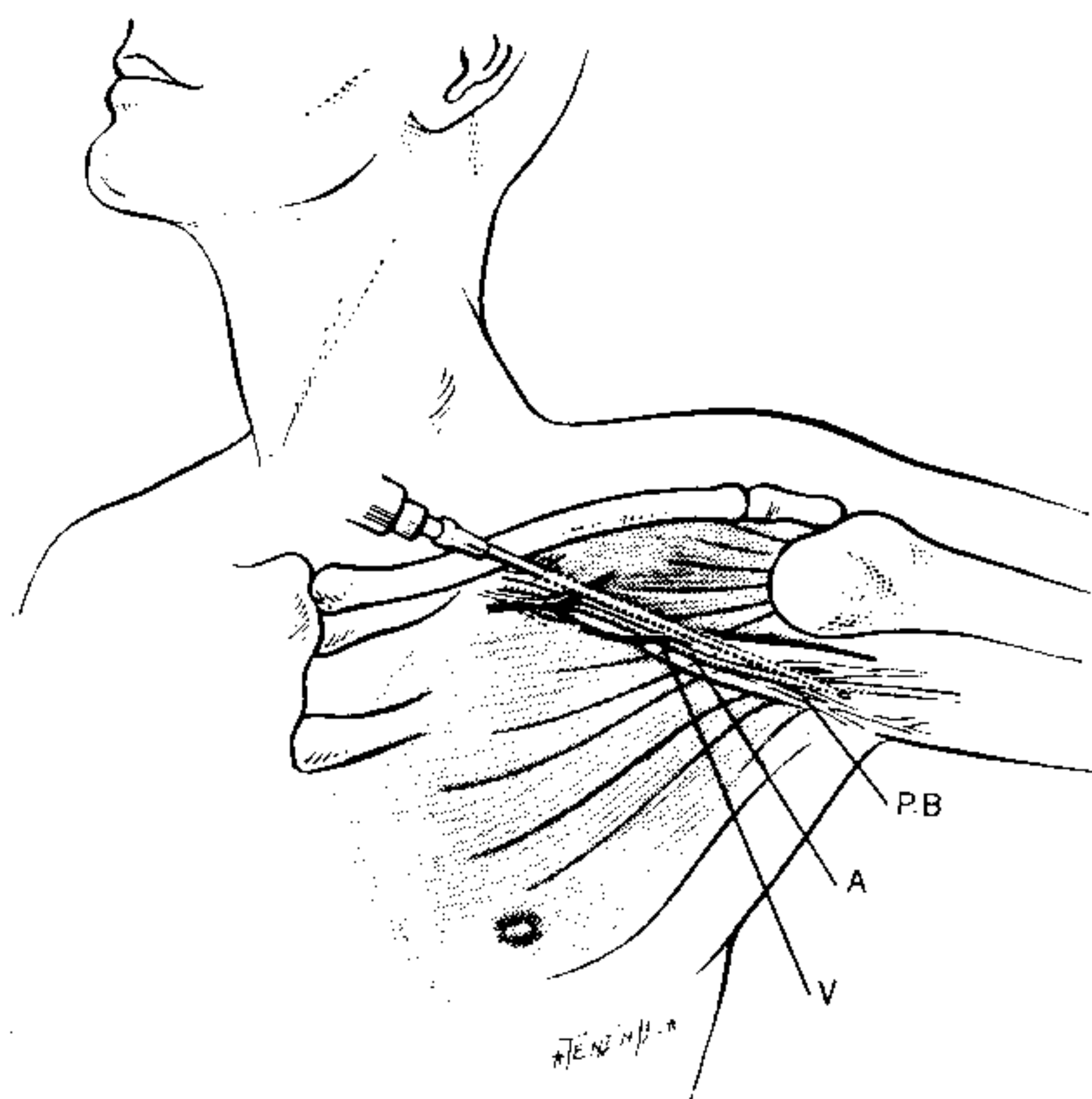


FIGURA 1

bloqueio dos nervos que passam nesta bainha. A extensão do bloqueio depende do volume injetado e da limitação oposta à difusão pelo garroteamento distal ao local da injeção. Pode-se colocar uma agulha de 8 a 10 cm. neste espaço perivascular introduzindo-a a partir de um ponto ao nível do meio da clavícula e 1 cm. abaixo desta, dirigindo-a em direção à artéria axilar e atravessando os músculos grande peitoral e pequeno peitoral. Não há perigo de perfuração de pleura. A agulha passa razante à cabeça do úmero ou junto a cápsula da articulação escápulo-umeral. As estruturas, que poderiam dar margem a acidentes, atra-

vessadas pela agulha em seu trajeto em direção à artéria axilar, são a própria artéria e a veia axilar. A perfuração destas estruturas em sentido longitudinal não produz complicações em paciente sem distúrbio da coagulação. O perigo da perfuração vascular é devido unicamente à possibilidade da injeção intravascular, que pode ser prevenida pela aspiração antes e durante a injeção do anestésico.

Trata-se portanto de uma técnica semelhante à axilar^(1, 2), apenas com a diferença, que a agulha em vez de entrar pela axila vem da região infraclavicular.

PREPARO DO PACIENTE

O bloqueio deve ser executado preferivelmente com o paciente sob hipnose, pois esta condição facilita a palpação da artéria axilar, evitando a contração voluntária dos músculos da axila, provocado pelo desconforto inerente à inserção da agulha. Usamos doses fracionadas de tiopental sódico por via venosa, as vezes complementadas por protóxido de azoto e/ou metoxifluorano, e oxigênio

Posição — O rosto do paciente deve estar voltado em direção oposta ao braço a ser bloqueado, a cabeça sem travesseiro e o braço em abdução (posição cirúrgica) geralmente entre 75° e 90°, sem deslocamento posterior, a fim de evitar lesão por estiramento.⁽³⁾

ANESTÉSICO

Usamos exclusivamente a lidocaina com adrenalina 1:200.000, pois quando necessário pode-se repetir o bloqueio. A analgesia se instala em 10 a 15 minutos e a anestesia dura de 2 horas e meia a três horas. Dose: 20 a 30 ml solução entre 1 e 2%, com garroteamento distal.

Em princípio deve-se considerar 10 mg/kg peso com dose máxima. Em crianças e adultos com menos de 40 kg usamos a solução a 1%, num adulto normalmente injetamos 25 ml a 1,5% e em homens musculosos de mais de 70 kg usamos a solução a 2% no máximo 30 ml, com garrote.

MATERIAL

Uma seringa de 2 ml para botão anestésico superficial.
Uma agulha 20 x 5, para infiltração intradérmica.

Três agulhas para o bloqueio, com bixel médio, calibre 7 ou 8, e respectivamente com 6 cm, 8 cm e 10 cm de comprimento. A agulha de 6 cm é usada em crianças e adultos

pequenos, a de 8 cm é usada rotineiramente e a de 10 cm é necessária para pacientes obesos ou musculosos.

Uma seringa de 10 ml. ponta de vidro, para injeção do anestésico.

Uma cuba de Pyrex para colocar o anestésico e outra de aço inoxidável para o antisséptico.

Pinça de assepsia, campo fenestrado, gases dobradas e controle de esterilização.

TÉCNICA

É feita a assepsia das regiões supraclavicular, infraclavicular e axilar. Como o orifício do campo fenestrado geralmente é pequeno, palpamos primeiro a artéria axilar na axila, com a mão esquerda. A seguir, colocamos o campo fenestrado, tendo o cuidado de manter o polegar e o indicador da mão esquerda dentro do campo, limitado pela fenestração, pois êsses servirão para fixar a agulha durante a injeção do anestésico.

A agulha escolhida para o bloqueio, conforme o porte do paciente é enfiada através de botão anestésico, num ponto situado no meio da clavícula e 1 cm abaixo da mesma. Se a agulha fôr introduzida mais para fora, pode haver dificuldade em avançá-la em direção certa, devido à cabeça do úmero; se colocada mais para dentro, precisa-se de agulha mais longa, além de aproximar o local de punção à cabeça, o que tornará mais difícil a conexão com a seringa carregada.

A agulha é avançada em direção aos dedos da mão esquerda, que palpam a artéria axilar, na axila. Sente-se a ponta da agulha, através da pele aproximar-se da artéria axilar. Quando se palpa a ponta da agulha em proximidade com a artéria axilar, essa é fixada com os dedos indicador e polegar da mão esquerda, enquanto que a mão direita conecta a seringa de 10 ml carregada de anestésico. Feita a aspiração procede-se à injeção tornando a aspirar depois de 3 a 4 ml injetados. Se após alguma aspiração veio sangue, recoloca-se a agulha e aspira-se rodando o bixel em várias direções antes de injetar mais anestésico. A dose total (segunda e terceira carga da seringa de 10 ml), só é injetada após duas ou mais tentativas de aspiração negativas.

O paciente acordado pode apresentar parestesia, mas como geralmente o bloqueio é feito sob hipnose pode haver flexão dos dedos, sinal descrito por Lorenzo ⁽¹⁰⁾. Se o bloqueio é feito durante a cirurgia deve-se pedir a sua inter-

rupção durante a inserção da agulha, a fim de evitar um movimento inesperado.

Quando o bloqueio é feito sob anestesia, pode-se suspender a mesma 10 a 15 minutos após o bloqueio, desde que não haja estímulo doloroso de outra área (por exemplo, área doadora de enxerto de pele).

Uma vez estabelecido o bloqueio, não há necessidade de infiltração subcutânea em semi-círculo na parte interna do braço, para que o paciente tolere o garrote.

CASUÍSTICA

O bloqueio foi realizado 10 vezes, sendo que em nove pacientes sob hipnose de barbitúrico ou sob anestesia geral. Aproximadamente 15 minutos após o bloqueio era suspensa a anestesia (6 casos) ou cessada a administração de barbitúricos, prosseguindo a cirurgia sob bloqueio, ou cessada a administração de barbitúricos, prosseguindo a cirurgia sob bloqueio. Um paciente foi bloqueado duas vezes consecutivas, sendo uma ao fim da cirurgia, para produzir analgesia no pós-operatório.

Houve apenas uma falha do bloqueio, justamente no paciente no qual foi feita a injeção sem hipnose ou anestesia. A dificuldade que impediu a boa localização da ponta da agulha na axila foi a contração voluntária dos músculos provocada pela dor da inserção.

Três vezes foi puncionado um vaso, sendo duas vezes uma veia e uma vez a artéria.

Nas primeiras duas tentativas de bloqueio e uma vez mais tarde tivemos dificuldade em contornar a cabeça do úmero.

Apenas uma vez demonstramos a transmissão da pulsação da artéria para a agulha, não sendo pois este um bom sinal para confirmar a localização da agulha.

Também a sensação tátil de "perfurar o fascia" só foi identificada em três ocasiões.

No caso em que falhou o bloqueio e uma outra vez (quando então imediatamente corrigimos a posição da agulha) sentimos a formação de uma tumoração ("soroma") ao se injetar o anestésico.

A quantidade de anestésico injetada variou de 17 até 30 ml de lidocaina, a concentração variando entre 1% e 2%, sendo de 1.5% na maioria, sempre com adrenalina a 1:200.000.

Complicações — Nenhum dos pacientes apresentou qualquer complicação imediata (reação tóxica, hematoma) nem tardia. Nenhum dos pacientes queixou-se de dor no

local do bloqueio no dia seguinte. Nenhum dos pacientes teve qualquer complicação tardia.

CONCLUSÃO

A técnica apresentada, para bloqueio do plexo braquial em posição cirúrgica, permite o bloqueio repetido dos nervos do braço durante a cirurgia, evitando-se os bloqueios contínuos, para cuja execução se necessita de material importado (tubo de polivinil). Permite prolongar uma cirurgia que inicialmente parecia de curta duração e, por isso mesmo, iniciada com bloqueio simples. Eventualmente poderá ser usada para suplementar um bloqueio que falhou parcial ou totalmente.

SUMMARY

BRACHIAL PLEXUS BLOCK — PERIVASCULAR INFRACLAVICULAR TRANSPECTORAL APPROACH

This new approach to block the nerves of the arm is to be used during surgery which outlasts a previous block. This technique would be adequate to block a patient in surgical position and with a tourniquet on. No paresthesias are sought; the block can and should be done under heavy sedation.

The needle transverses the Ms. Pectoralis from below the clavicle and its tip is felt by the palpating finger in the axilla and close to the axillary artery. The anesthetic is injected in the fascial plane.

BIBLIOGRAFIA

1. Accardo, N. J., Adriani, J. — Brachial plexus block — a simplified technique, using the axillary route — *South M. J.* 42:920, 1949.
2. De Jong, R. H. — Axillary block of the brachial plexus — *Anesthesiology* 22:215, 1961.
3. Moore, D. C. — *Regional Block* — Springfield — Charles C. Thomas Ed. 1957.
4. Kulenkampf, D., Persky, M. A. — Brachial plexus anesthesia — Its indications techniques and dangers — *Ann. Surg.* 87:883, 1928.
5. MacIntosh, R. R., Mushin, W. W. — *Local Anaesthesia — Brachial Plexus* — Charles C. Thomas Ed. — Springfield, 1946.
6. Bonica, J. J., Moore, D. C., Orlow, M. — Brachial Plexus anesthesia — *Amer. J. Surg.* 78:65, 1949.
7. Lookmann, A. A., Brachial Plexus Infiltration, single injection technique *Anaesthesia* 13:5, 1958.
8. Winnie, A. P., Collins, V. J. — The subclavian perivascular technique of brachial plexus anesthesia — *Anesthesiology* 25:353, 1964.
9. Jackson, L., Keats, A. S. — Mechanism of brachial plexus palsy following anesthesia — *Anesthesiology* 26:190, 1965.
10. Lorenzo, A. V. — Bloqueio do plexo braquial; pesquisa dos troncos nervosos orientados pela flexão dos dedos. *Rev. Bras. Anest.* 15:354, 1965.

DR. PETER SPIEGEL
Rua Guilhermina Guinle, 114
Rio de Janeiro, GB.