

Cartas ao Editor

Distância da Pele ao Espaço Subaracnóideo em Pacientes Geriátricos. Comparação entre os Acessos Mediano e Paramediano

Senhor Editor,

Sempre me interessei por estudos anatômicos referentes a coluna vertebral humana. Getúlio Rodrigues de Oliveira e col. realizaram um interessante estudo sobre as distâncias entre a pele e o espaço subaracnóideo¹. Trata-se de uma excelente contribuição. No entanto gostaria de fazer algumas contribuições. Em primeiro lugar, muito oportuna a recomendação para que a agulha seja introduzida lentamente no canal vertebral. Não entendi a razão da utilização de agulhas de calibres 22G e 25G não relacionadas aos resultados. Além disso, não foram considerados os abaulamentos provocados na duramáter. Sabe-se que as agulhas mais calibrosas provocam maior abaulamento da duramáter² do que as agulhas mais finas (25G) e, que com agulhas mais finas (25G), o refluxo de líquido é mais difícil e mais demorado, dependendo também da pressão líquórica.

A duramáter é uma membrana resistente³ podendo ser deslocada por 3 a 8 mm antes de ser perfurada por uma agulha 21G. Creio que os possíveis mm de deslocamento da duramáter deveriam ser descontados dos resultados, principalmente se levarmos em consideração ser de apenas cerca de 15 mm o diâmetro antero-posterior do saco dural.

Para concluir, informo que Bromage já aceita o fato da duramáter ser uma membrana resistente⁴.

Esperando estar contribuindo com dados úteis, aceite os meus agradecimentos.

Edmundo Zarzur
Rua Ziembinski 314
05086-020 São Paulo - SP

REFERÊNCIAS

01. Oliveira Fº GR, Boso AL, Benedetti RH - Distância da pele ao espaço subaracnóideo em pacientes geriátricos. Comparação entre os acessos mediano e paramediano. Rev Bras Anesthesiol, 1997; 47:3:226-230.
02. Rossiti SL, Araujo JFM, Sperlescu A et al - Observações sobre o deslocamento da duramáter em punções cisternais laterais. Arq Neuropsiquiat, 1990;48:4:469-472
03. Zarzur E - The resistance of the human duramater to needle penetration. Reg Anesth, 1992;17:216-218
04. Bromage PR - Nerve injuries and paralysis related to spinal and epidural anesthesia. Reg Anesth, 1993;18:481-484

Réplica

Muito precisas as considerações feitas pelo Dr. Edmundo Zarzur, referentes ao nosso trabalho¹. Sabe-se que antes da penetração do espaço subaracnóideo, ocorre indentação da duramáter, causando diminuição da pressão no espaço peridural. O deslocamento centrípeto da duramáter causado por agulhas 22G é de 2 a 3,5 mm, em cadáveres² e agulhas 25G de 1,5 a 3 mm³, em seres humanos vivos. Dr. Zarzur, utilizando agulhas 21G, observou deslocamento dura de 2 a 6 mm⁴. Para identificar clinicamente a magnitude deste deslocamento, autores têm usado manometria durante o avanço da agulha³⁻⁴. É de se notar que a diminuição da pressão

peridural antes do refluxo de líquido não ocorre em todos os pacientes, por razões não esclarecidas³. Como a duramáter retorna à sua posição original após perfurada³, é possível que agulhas mais calibrosas, que causam maiores indentações durais, tenham sua extremidade mais profundamente situada no espaço subaracnóideo, com maior risco de dano radicular. Nosso estudo, realizando punções com agulhas de Quincke, utilizou o refluxo de líquido como sinal de penetração do espaço subaracnóideo e isto deve ter ocorrido após deslocamento centrípeto da duramáter e sua perfuração. Este método não nos permitiu avaliar a magnitude da indentação dural e, pela variabilidade desta, não achamos prudente descontar arbitrariamente, os valores da literatura, dos nossos resultados. Entretanto consideramos valioso o alerta do Dr. Zarzur, a quem agradecemos a crítica.

Getúlio R. de Oliveira Filho
Rua José C. Silva 179 Apto. 402
88075-250 Florianópolis - SC

REFERÊNCIAS

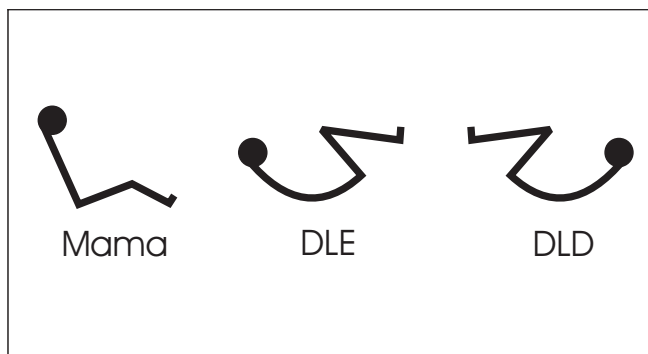
01. Oliveira F^o GR, Boso AL, Benedetti RH - Distância da pele ao espaço subaracnóideo em pacientes geriátricos. comparação entre os acessos mediano e paramediano. Rev Bras Anesthesiol, 1997; 47:3: 226-230.
02. Rossiti SL, Araujo JFM, Sperlescu A et al - Observações sobre o deslocamento da duramáter nas punções cisternais laterais. Arq Neuropsiquiat, 1990;48:4:469-472.
03. Anderson L - Comparison of dural indenting between Whitacre and Quincke tipped spinal needles. Br J Anaesth, 1997;78:468.
04. Zarzur E - The resistance of human dura mater to needle penetration. Reg Anesth, 1992;17:216-218.

Símbolos de Collins

Senhor Editor

Collins sugere uma série de símbolos para informar a posição adotada pelos pacientes (ativa ou passivamente). A meu ver falta uma posição e duas devem ser reconsideradas.

Falta a posição sentada, adotada pelos cirurgiões plásticos brasileiros para cirurgias de mama. Esta posição é diferente da posição "I" de Collins pois, provavelmente, à época da publicação do livro a posição Mama ainda não era divulgada. As posições a serem reconsideradas são as letras O e P, que se referem aos decúbito lateral fletido. Esta posição é normalmente utilizada para bloqueios espinhais. Se considerarmos que ficamos nas costas do paciente ficaria melhor designada com as figuras DLE e DLD que com as antigas propostas por Collins.



M. A. GOUVEIA, TSA
Rua Paulo Barreto 51 - Botafogo
22280-010 Rio de Janeiro - RJ

REFERÊNCIA

01. Collins V - Principles of Anesthesiology. Lea & Febiger, 1976; 157-163