

Complicação durante Introdução de Cateter Venoso Central — Uso do Dispositivo Drum-Cartridge®

R. H. M. Goncalves¹ & R. G. Pereira, TSA²

Gonçalves R H M, Ferreira R G – Complication of central vein cannulation with Drum Cartridge® dispo-
sitive.

São várias as técnicas empregadas para inserção de cateter em veias profundas, utilizando as seguintes vias de introdução:

- a) veias antecubital e cefálica;
- b) veias jugulares interna e externa;
- c) veia subclávia; e,
- d) veias femoral e safena interna.

Os acessos a estas veias permitem várias técnicas de abordagem, cada uma delas com suas indicações, contra- indicações e riscos.

O objetivo deste relato é descrever uma complicação ocorrida durante tentativa de colocação de cateter na veia cava superior utilizando como via de acesso a veia basilíca direita.

RELATO DO CASO

Paciente do sexo masculino, ASA I, 18 anos, pesando 80kg e medindo 1,83m, foi encaminhado à S.O. para tratamento cirúrgico de aneurisma de

artéria cerebral posterior. O exame físico foi normal e os resultados dos exames laboratoriais pré-operatórios estavam dentro dos valores normais.

A medicação pré-anestésica foi diazepam – 10mg, IM, uma hora antes da cirurgia.

Ao chegar à S.O., foi canulizada uma veia no dorso da mão esquerda com cateter de teflon nº 18, pelo qual iniciou-se gotejamento de solução de glicose a 5%. Programou-se punção de artéria radial para controle de P.A. média e monitorização dos gases arteriais, e colocação de cateter venoso central para controle da P.V. C.

Antes de realizarmos as punções, foi administrado ao paciente 10 mg de diazepam, IV, mais 2ml da associação fentanil-d roper idol.

Após sedação, procedeu-se à introdução de cateter em veia central, utilizando-se o "Drum-Cartridge"®, pela veia basilíca direita.

O "Drum-Cartridge"® é um dispositivo de polivinilileno, com 71 cm de comprimento, apresentado em cartucho pré-montado, com o cateter enrolado e embalado dentro de um tambor. O cateter é avançado pela rotação do tambor, sendo introduzido aproximadamente 12,7cm na veia do paciente, a cada volta.

Durante a execução do procedimento, feita sem acompanhamento radiológico, ocorreu a abertura acidental do tambor, o que provocou o desenrolamento súbito e completo do cateter, perdendo-se assim a noção do comprimento introduzido.

Supondo-se ainda não ter atingido a veia cava superior, decidiu-se avançar o cateter até que se ficou com um segmento exteriorizado de aproximadamente 10 cm, que foi conectado ao equipo para infusão de solução salina a 0,9%.

Trabalho realizado no Hospital do Andaraí – INAMPS – RJ

1 Anestesiologista da Clínica de Anestesiologia do Hospital do Andaraí – RJ

2 Chefe da Clínica de Anestesiologia do Hospital do Andaraí

*Correspondência para Raquel Helena Mansur Gonçalves
Av. Professor Manoel de Abreu, 851/904
20550 – Rio de Janeiro - RJ*

*Apresentado em 12 de abril de 1989
Aceito para publicação em 3 de julho de 1989
© 1989, Sociedade Brasileira de Anestesiologia*

A cirurgia transcorreu sem anormalidades e, ao seu final, cinco horas após, já com o paciente acordado, foi realizado Rx de tórax para controle da posição do cateter.

Observando que este havia feito um trajeto anormal (Figs. 1 e 2), enviamos a radiografia ao Serviço de Radiologia, do qual recebemos o seguinte laudo: "Transparência pulmonar normal.

Observa-se a presença de cateter radiopaco cuja localização no tórax coincide com a topografia dos vasos abaixo relacionados, sugerindo que o cateter tenha feito trajeto anômalo, através destes vasos:

- 1) veia subclávia direita;
- 2) veia braquiocefálica direita;
- 3) veia cava superior;
- 4) veia braquiocefálica esquerda;
- 5) veia jugular interna esquerda; e, finalmente,
- 6) veia subclávia esquerda."

Em vez de estar na veia cava, como suposto, a extremidade do cateter encontrava-se na veia subclávia esquerda.

O cateter foi cuidadosamente retirado e sua integridade certificada. O paciente foi enviado à Sala de Recuperação Pós-Anestésica e o pós-operatório transcorreu sem anormalidades.

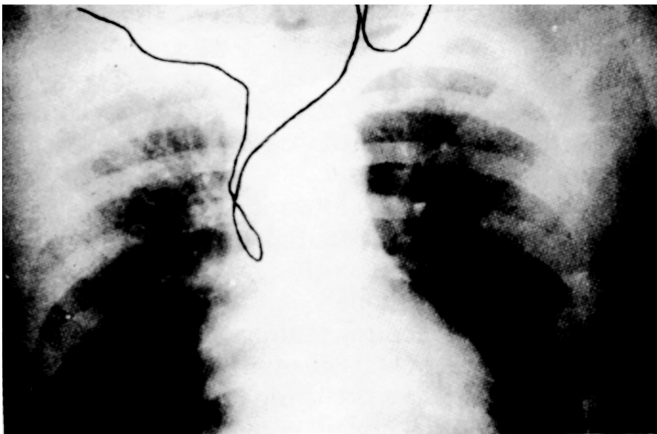


Fig. 1

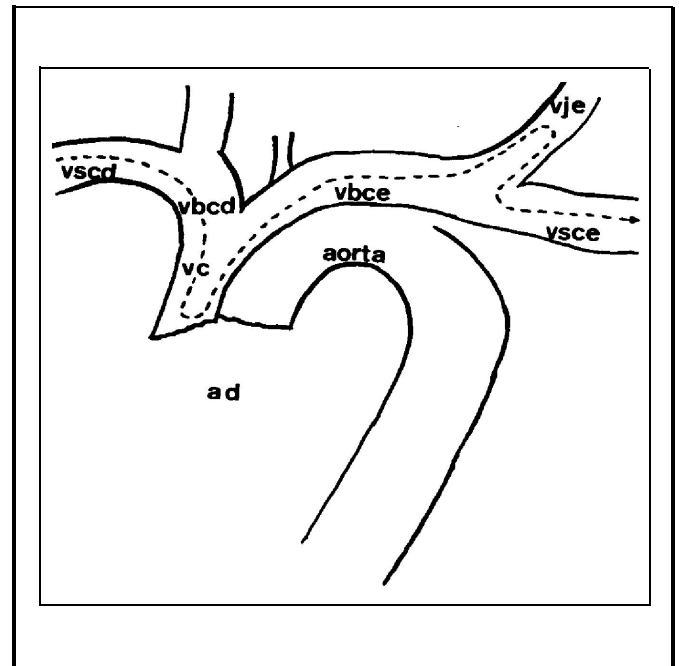


Fig. 2 Representação esquemática do trajeto percorrido pelo cateter.

DISCUSSÃO

São largamente conhecidas as complicações da introdução de cateteres venosos centrais: as mais freqüentes são as voltas, desvios, torções e acotovelamentos que dificultam sua retirada^{1,2}; infiltrados pulmonares com dispnéia e hipóxia³, arritmias e tamponamento cardíaco⁴.

Como não foi feito o acompanhamento radiológico quando da introdução do cateter, ficamos expostos, durante todo o período per operatório, a dúvidas quanto à origem de eventuais complicações.

Sugerimos que todo procedimento deste tipo deva ser realizado com acompanhamento radiológico, concomitante ou imediatamente após a punção.

REFERÊNCIAS

1. Shomaker W C, Parsa M H – Textbook of Critical Care. Part II. Nutritional Failure – Appendix B, 1984; 682-690.
2. Wang L P, Einarsson E – A Complication of Subclavian Vein Catheterization. Extravascular Knotting of a Guide Wire. Acta Anaesthesiol Scand, 1987; 31: 187-188.
3. Belami K G, Buckley J J, Gordon J R et al – Percutaneous Cervical Central Venous Line Placement: A Comparison of the Internal and External Jugular Vein Routes. Anesth Analg, 1980; 59: 40-44.
4. Linos D A, Mucha P, van Heerden J A - Subclavian Vein. A Golden Route. Mayo Clin. Proc., 1980; 55: 315-321.