

Bloqueio Contínuo do Plexo Lombar via Posterior Bilateral com Bomba de Infusão Descartável. Relato de Caso

Luiz Eduardo Imbelloni, TSA¹, Eneida Maria Vieira², Fábio Stuchhi Devito³, Eliana Marisa Ganem, TSA⁴

Resumo: Imbelloni LE, Vieira EM, Devito FS, Ganem EM – Bloqueio Contínuo do Plexo Lombar via Posterior Bilateral com Bomba de Infusão Descartável. Relato de Caso.

Justificativa e objetivos: O número de artroplastia total de quadril (ATQ) bilateral tem aumentado a cada ano. Analgesia pós-operatória pela infusão contínua perineural com anestésico local tem se mostrado favorável quando comparada com analgesia sistêmica. O uso de bombas elastoméricas tem aumentado a satisfação do paciente quando em comparação com os modelos eletrônicos. O objetivo deste relato foi descrever um caso de analgesia contínua bilateral do plexo lombar via posterior, com infusão contínua através de bomba elastomérica, em paciente submetido à uma artroplastia bilateral de quadril.

Relato do caso: Paciente feminina, 46 anos, 65 kg, 162 cm, com artrite reumatoide e hipertensão arterial, estado físico ASA II, escalada para ser submetida a ATQ bilateral em um único estágio. Uso de corticosteroide por 13 anos. Hemoglobina = 10,1 g.dL⁻¹, hematócrito = 32,7%. Monitoração de rotina. Raquianestesia com 15 mg de bupivacaína 0,5% isobárica. Anestesia geral com propofol (PFS) e remifentanil e intubação sem bloqueadores neuromusculares. ATQ direita e no final, bloqueio plexo lombar com estimulador e conjunto agulha 150 mm e injeção de 20 mL bupivacaína 0,2% e passagem de cateter. ATQ esquerda e, no final, mesmo procedimento. Estudado dispersão do anestésico e contraste. Instalado bomba elastomérica com bupivacaína 0,1% (400 mL) em velocidade de 14 mL.h⁻¹. Transferida para Unidade de Cuidados Intensivos (UCI). Vinte e quatro horas após, nova bomba com a mesma solução. Nenhum *bolus* durante 50 horas. Após remoção de cateter, dor controlada por via oral com cetoprofeno e dipirona.

Conclusões: O bloqueio bilateral contínuo periférico com infusão de bupivacaína a 0,1% com bombas elastoméricas é um procedimento seguro e efetivo em adultos.

Unitermos: ANALGESIA, Pós-operatória; ANESTÉSICOS, Local: bupivacaína; CIRURGIA, Ortopédica: artroplastia de quadril; EQUIPAMENTOS: bomba de infusão; TÉCNICAS ANALGÉSICAS: bloqueio plexo lombar.

[Rev Bras Anesthesiol 2011;61(2): 211-217] ©Elsevier Editora Ltda.

INTRODUÇÃO

Dor que necessite de artroplastia total de quadril (ATQ) tem uma variedade de etiologias, muitas com alta incidência de bilateralidade. Cirurgias ortopédicas de grande porte podem cursar com intensa dor de difícil tratamento requerendo hospitalização prolongada. Bloqueio contínuo dos nervos periféricos (BCNP) pode proporcionar analgesia pós-operatória prolongada, evitando muitos dos efeitos colaterais da analgesia com opioides. Pela infusão contínua de anestésico local através de cateter perineural, pode-se proporcionar analgesia de mais longa duração do que a injeção única pela agulha. Bombas elastoméricas são dispositivos com elastômero inflá-

vel, tubo de liberação e filtro bacteriano. A combinação de cateter perineural com bomba de infusão portátil pode ser usada em pacientes ambulatoriais para controle da dor, evitando-se hospitalização desnecessária¹. O objetivo deste trabalho foi descrever um paciente submetido ao BCNP lombar posterior com dispositivo elastomérico portátil em paciente submetido à ATQ bilateral.

RELATO DO CASO

Paciente feminina de 46 anos, com artrite reumatoide (65 kg, 162 cm), classificada em estado físico ASA II, escalada para ser submetida à ATQ bilateral em um único estágio. Fazia uso de terapia corticosteroide por 13 anos. Sua história médica incluía hipertensão arterial tratada com enalapril (inibidor da enzima de conversão da angiotensina). Seu exame sanguíneo revelava uma anemia moderada (hemoglobina = 10,1 g.dL⁻¹, hematócrito = 32,7%).

A paciente foi avaliada e assinou Consentimento Esclarecido para ser submetida à ATP sob BCNP através do plexo lombar pela via posterior. A analgesia prolongada, assim como os potenciais riscos do uso de ambos os cateteres foram discutidos com a paciente e os familiares. Em razão da duração da cirurgia (estimada para 4 horas) e da posição de decúbito lateral requerida pela cirurgia, realizou-se raquianestesia simples associada à anestesia geral.

Recebido pelo Instituto de Anestesia Regional São José do Rio Preto, SP, Brasil.

1 - Anestesiologista;

2 - Professora Fundação Faculdade de Medicina de São José do Rio Preto

3 - Professor; Médico do Serviço de Ortopedia do Hospital de Base de São José do Rio Preto

4 - Professora Assistente do Departamento de Anestesiologia, Faculdade de Medicina de Botucatu, Universidade Estadual de São Paulo, Unesp

Submetido em 17 de março de 2010.

Aprovado para publicação em 10 de novembro de 2010.

Correspondência para:

Dr. Luiz Eduardo Imbelloni

Av. Epiácio Pessoa, 2356/203

Lagoa

22411-072 – Rio de Janeiro, Brasil

E-mail: dr.imbelloni@terra.com.br

Após aplicação de monitoração de rotina, a raqui-anestesia foi realizada entre L₃-L₄ na posição sentada, pela via mediana, usando agulha 27G Quincke. Foram injetados 15mg de bupivacaína 0,5% isobárica. Após a instalação do bloqueio, realizou-se anestesia geral com propofol (PFS) e remifentanil. Efetuou-se intubação traqueal com tubo calibre 7,5 (DI) sem auxílio de bloqueador neuromuscular.

A paciente foi, em primeiro lugar, colocada em decúbito lateral esquerdo para a realização de artroplastia do lado direito. No final do procedimento cirúrgico, usando estimulador (HNS12 BBraun, Melsungen) conectado a uma agulha 18G tipo Tuohy de 150 mm (B.Braun Melsungen), efetuou-se acesso ao plexo lombar. A agulha foi avançada até o estímulo do quadríceps, com corrente de 0,5 mA, até a obtenção da resposta. Após aspiração negativa para sangue, 20 mL de bupivacaína a 0,2% foram injetados através do conector de extensão da agulha. Com a agulha mantida na mesma posição, foi introduzido por 7cm um cateter 20G no compartimento do psoas, sendo fixado com material adesivo e curativo oclusivo.

A paciente foi colocada em decúbito lateral direito e a ATQ do lado esquerdo teve início. Da mesma maneira, 20 mL de bupivacaína a 0,2% foram injetados e o cateter inserido igualmente.

No final do procedimento, a paciente foi colocada em posição supina, recuperada da anestesia geral e extubada. Cerca de 20 mL de contraste (iohexol com 300 mg.mL⁻¹-Omnipaque®) foram injetados em ambos os cateteres, para estudo da dispersão do anestésico local, sendo realizada radiografia anteroposterior da região pélvica dentro de um minuto. Ambos os cateteres estavam dentro do compartimento do psoas (Figura 1). Antes da liberação, uma bomba elastomérica descartável (Easypump®, B.Braun, Alemanha) contendo 400 mL de bupivacaína 0,1% foi conectada aos cateteres de ambos os compartimentos do psoas (Figura 2). A bomba foi programada para infusão na velocidade de 14 mL.h⁻¹. No final, a paciente foi transferida para a Unidade de Cuidados Intensivos (UCI). A paciente recebeu instruções para, em caso de dor intensa, disparar o dispositivo de *bolus*, que faz parte da bomba. Sintomas de toxicidade do anestésico local foram anotados. Vinte e quatro horas mais tarde, nova bomba elastomérica com a mesma solução (volume, concentração e velocidade de infusão) foi instalada, permanecendo por mais 25 horas. Nenhum *bolus* foi necessário durante as 50 horas do pós-operatório. Ambos os cateteres foram removidos sem problema. Após a remoção do cateter, a dor foi controlada por via oral com cetoprofeno e dipirona.

Durante o procedimento foram infundidos 1.500 mL de cristaloides, 500 mL de Voluven® (6% hidroxietilamido 130/0,4 em cloreto de sódio a 0,9%) e duas unidades de concentrados de hemácias. A sonda urinária drenou 600 mL de urina durante o procedimento cirúrgico.

DISCUSSÃO

A utilização de cateter bilateral no plexo lombar para ATQ bilateral ainda não havia sido relatada. Pela administração de

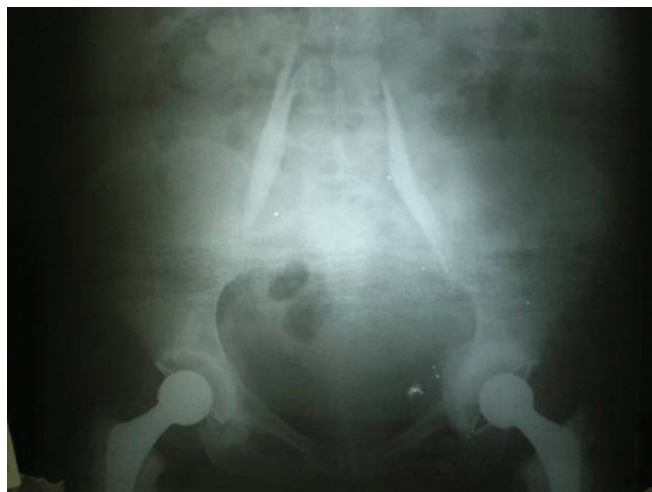

Figura 1 – Cateteres dentro do Compartimento do Psoas.

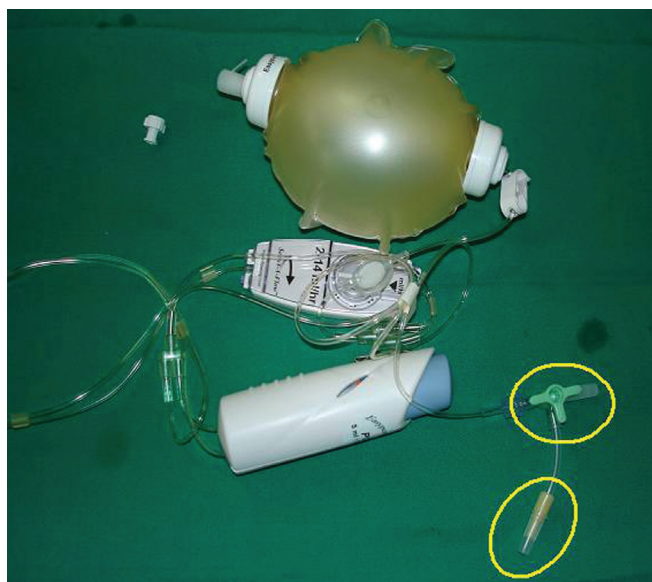


Figura 2 – Bomba Elastomérica Descartável (Easypump®, B.Braun, Alemanha).

anestésico local próximo aos plexos lombares, a analgesia pôde ser prolongada principalmente em pacientes submetidos à ATQ. O resultado deste caso mostra que o uso de bombas elastoméricas para BCNP com infusão de anestésico local em pacientes adultos é um método efetivo e seguro para analgesia após alguns procedimentos ortopédicos de grande porte. O uso de analgesia de resgate foi mínimo.

A ATQ bilateral é um procedimento que se tem acentuado significativamente, reduzindo a permanência hospitalar do paciente. Durante a ATQ, o paciente pode permanecer em decúbito lateral ou na posição supina, dependendo da preferência do cirurgião (neste caso, o paciente foi operado em decúbito lateral).

A técnica de bloqueio do compartimento do psoas foi adotada para analgesia contínua. Esse bloqueio é realizado pela

localização do músculo psoas no nível da 4ª e 5ª vértebras lombares, depositando-se, após, o anestésico local e bloqueando-se inteiramente os nervos do plexo lombar e algumas raízes do plexo sacral. Essa abordagem é superior à técnica paravascular inguinal², particularmente em razão do maior sucesso em bloquear os nervos ilioinguinal, genitofemoral, femoral lateral cutâneo e obturatório. Para analgesia contínua, o acesso posterior oferece menos chances de deslocamento do cateter em comparação com a via anterior, em razão de o músculo paravertebral permitir melhor fixação do cateter³. Em recente estudo prospectivo avaliando a eficácia da analgesia contínua do compartimento do psoas (ropivacaína a 0,2% na velocidade de 0,15 mL.kg⁻¹.h⁻¹) após ATQ, relatou-se a ocorrência de 97% de sucesso na colocação do cateter, com 94% de excelente analgesia pós-operatória sem a necessidade de suplementação com opioide sistêmico⁴. Lidocaína, bupivacaína e ropivacaína têm sido usadas como anestésicos locais para analgesia contínua de plexo, sendo a bupivacaína e a ropivacaína mais comumente usadas. O uso da bupivacaína (0,1% a 0,25%) não resulta em níveis sanguíneos tóxicos para analgesia pós-operatória por 24-72 horas⁵ da mesma dose utilizada no presente caso. O nível venoso total de bupivacaína durante analgesia contínua do plexo lombar foi de 0,5 - 1,8 µg.mL⁻¹⁶, enquanto níveis superiores a 2 µg.mL⁻² são considerados tóxicos.

O bloqueio bilateral do compartimento do psoas foi realizado com estimulador de nervos periféricos, e também se observou a distribuição do contraste dentro desses músculos através de exames de raio X. A distribuição do contraste mostrou nível mais alto no lado direito e mais baixo no lado esquerdo, parecendo ter invadido o território lombossacral.

A bomba elastomérica apresenta vantagem para o uso em BCNP bilateral na analgesia pós-operatória. Bombas portáteis são usadas para a infusão de anestésicos durante analgesia regional contínua e tem ganhado aceitabilidade. Essas bombas são frequentemente usadas em pacientes ambulatoriais sem supervisão médica. Se a bomba elastomérica estiver ligada a um cateter, a liberação do agente pode variar, dependendo de sua extensão. Esse relato mostrou que o paciente recebeu analgesia adequada em ambos os cateteres. A velocidade do fluxo do anestésico local é ditada pelo reservatório elastomérico e a luz do tubo, o qual previne a infusão de grande *bolus* e overdose. Embora a bomba tenha filtro bacteriano próprio, utilizou-se um segundo filtro para aumentar a segurança do paciente. A bomba elastomérica apresenta várias vantagens sobre a bomba eletrônica, incluindo: portabilidade, fácil uso, poucos problemas técnicos como disparo indesejável de alarmes⁷.

Analgesia peridural contínua pode ser uma alternativa técnica para o tratamento da dor pós procedimentos cirúrgicos ortopédicos de grande porte. Em contraste com o uso do bloqueio peridural, o bloqueio do compartimento do psoas é tido como limitador para o caso de simpatectomia e, posteriormente, para a eventualidade de alterações hemodinâmicas⁸. Os bloqueios dos nervos periféricos provocam menos náuseas/vômitos e retenção urinária do que os bloqueios neuroaxiais⁹. Contraindicações incluem infecção no

local do bloqueio e alergia aos analgésicos e anestésicos. Os bloqueios dos nervos periféricos têm sido considerados em pacientes em uso de anticoagulantes. Entretanto, deve-se discutir seu uso em procedimentos como o bloqueio do compartimento do psoas, pela possibilidade de ocorrer hematoma no retroperitônio.

O bloqueio do nervo periférico é uma técnica simples, segura e efetiva para proporcionar anestesia perioperatória e, com o uso de BCNP e bomba, proporciona excelente controle da dor no pós-operatório. O BCNP tem sido indicado rotineiramente em alguns serviços, porém o bloqueio bilateral contínuo do psoas ainda não havia sido relatado até esta data. A extensão do uso de anestésico local para o controle da dor pós-operatório tem sido relatada em diversos países, com inúmeras vantagens sobre os métodos habituais, incluindo fácil manuseio, seguro, baixo custo e efetividade. Concluímos que o bloqueio bilateral contínuo periférico com infusão de bupivacaína a 0,1% com bombas elastoméricas é um procedimento seguro e efetivo em adultos.

REFERÊNCIAS / REFERENCES

01. Rawal N, Axelsson K, Hylander J et al. – Postoperative patient-controlled local anesthetic administration at home. *Anesth Analg*, 1998;86:86-89.
02. Imbelloni LE, Beato L, Beato C et al. – Postoperative analgesia for orthopedic surgeries of the hip and femur: a comparison between psoas compartment and inguinal paravascular blocks. *Rev Bras Anestesiol*, 2006;56:619-629.
03. Ayers J, Enneking FK – Continuous lower extremity techniques. *Tech Reg Anesth Pain Manag*, 1999;3:47-57.
04. Capdevila X, Macaire P, Dadure C et al. – Continuous psoas compartment block for postoperative analgesia after total hip arthroplasty: new landmarks, technical guidelines, and clinical evaluation. *Anesth Analg* 2002;94:1606-1613.
05. Liu SS, Salinas FV – Continuous plexus and peripheral nerve blocks for postoperative analgesia. *Anesth Analg*, 2003;96:263-272.
06. Anker-Moller E, Spangsberg N, Dahl JB et al. – Continuous blockade of the lumbar plexus after knee surgery: a comparison of the plasma concentrations and analgesic effect of bupivacaine 0.250% and 0.125%. *Acta Anaesthesiol Scand*, 1990;34:468-472.
07. Capdevila X, Macaire P, Aknin P et al. – Patient-controlled perineural analgesia after ambulatory orthopedic surgery: a comparison of electronic versus elastomeric pumps. *Anesth Analg*, 2003;96:414-417.
08. Türker G, Uçkunkaya N, Yavaşoğlu B et al. – Comparison of the catheter-technique psoas compartment block and the epidural block for analgesia in partial hip replacement surgery. *Acta Anaesthesiol Scand*, 2003;47:30-36
09. Horlocker TT – Peripheral nerve blocks: regional anesthesia for the new millennium. *Reg Anesth Pain Med*, 1998;23:237-240.

Resumen: Imbelloni LE, Vieira EM, Devito FS, Ganem EM – Bloqueo Continuo del Plexo Lumbar vía Posterior Bilateral con Bomba de Infusión Desechable. Relato de Caso.

Justificativa y objetivos: Las cifras de la artroplastia total de cadera bilateral han venido aumentando a cada año. La analgesia postoperatoria por la infusión continua perineural con anestésico local, se ha revelado como favorable cuando se le compara a la analgesia sistémica. El uso de bombas elastoméricas ha aumentado la satisfacción del paciente cuando se compara con los modelos electrónicos. El objetivo de este relato fue describir un caso de analgesia continua

bilateral del plexo lumbar vía posterior, con infusión continua a través de una bomba elastomérica, en un paciente sometido a una artroplastia bilateral de cadera.

Relato del caso: Paciente femenina, de 46 años, 65 kg, 162 cm, con artritis reumatoide e hipertensión arterial, estado físico ASA II, escogida para ser sometida a ATP bilateral en un solo estadio. Usaba corticosteroide durante 13 años. Hemoglobina = 10,1 g.dL⁻¹, hematocrito = 32,7%. Monitorización de rutina. Raquianestesia con 15 mg de bupivacaína al 0,5% isobárica. Anestesia general con propofol (PFS) y remifentanil, e intubación sin bloqueantes neuromusculares. ATC derecha y al final, bloqueo plexo lumbar con estimulador y conjunto de aguja 150 mm e inyección 20 mL de bupivacaína al 0,2% con introducción de catéter. ATC izquierda y al final, el mismo procedimiento.

Se analizó la dispersión del anestésico y el contraste. Se instaló la bomba elastomérica con bupivacaína al 0,1% (400 mL) a una velocidad de 14 mL.h⁻¹. Se le derivó a la Unidad de Cuidados Intensivos (UCI). Veinticuatro 24 horas después, se le aplicó una nueva bomba con la misma solución. Ningún bolo durante 50 horas. Después de la retirada del catéter, se controló el dolor por vía oral con cetoprofeno y dipirona.

Conclusiones: El bloqueo bilateral continuo periférico con infusión de bupivacaína al 0,1% con bombas elastoméricas es un procedimiento seguro y efectivo en los adultos.

Descriptores: ANALGESIA, Postoperatoria; ANESTÉSICOS, Local: bupivacaína; CIRUGÍA, Ortopédica: artroplastia de cuádril; EQUIPOS, Bomba de infusión; TÉCNICAS ANALGÉSICAS: bloqueo plexo lumbar.