

Padronização da Anestesia em Suínos para Procedimentos Cirúrgicos Cardiovasculares Experimentais*

Standardization of Anesthesia in Swine for Experimental Cardiovascular Surgeries

Glauclara Reis Geovanini¹, Fábio R. Pinna², Flávio A. P. Prado², Wagner Tetsuji Tamaki³, Euclides Marques³

RESUMO

Geovanini GR, Pinna FR, Prado FAP, Tamaki WT, Marques E — Padronização da Anestesia em Suínos para Procedimentos Cirúrgicos Cardiovasculares Experimentais.

JUSTIFICATIVA E OBJETIVO: Embora sejam os cães os animais mais utilizados em Cirurgia Experimental, nota-se crescente utilização de ovinos, bovinos e suínos como modelos para experimentação científica. Assim, faz-se necessário maior aprendizado de seu tratamento e padronizações básicas para os procedimentos cirúrgicos mais complexos em suínos. O objetivo foi avaliar a sedação e analgesia, obtidas pela injeção intramuscular de midazolam e cetamina e anestesia local com lidocaína a 2% sem vasoconstritor, na realização de traqueostomia, dissecação de artéria e veia femorais.

MÉTODO: A frequência cardíaca e o reflexo córneo-palpebral foram avaliados logo no início da sedação, durante os procedimentos cirúrgicos descritos e após seu término. Foram utilizados oito suínos fornecidos por fazendas locais sem tratamento prévio da raça Large White, com peso de 35 a 42 quilos que receberam injeção intramuscular de 22 mg.kg⁻¹ de cetamina e 0,3 mg.kg⁻¹ de midazolam.

RESULTADOS: A abordagem anestésica nesses animais, de difíceis intubação e acesso aos vasos profundos, provou ser segura para sedação e analgesia através do método utilizado: acesso intramuscular.

CONCLUSÃO: Obteve-se adequado plano de anestesia para o procedimento proposto.

Unitermos: ANALGÉSICOS: cetamina; ANIMAIS: porcos; CIRURGIA: experimental; HIPNÓTICOS, benzodiazepínicos: midazolam.

SUMMARY

Geovanini GR, Pinna FR, Prado FAP, Tamaki WT, Marques E — Standardization of Anesthesia in Swine for Experimental Cardiovascular Surgeries.

BACKGROUND AND OBJECTIVES: Although dogs are the animals used more often in Experimental Surgeries, the use of sheep, bovine, and swine as models for scientific experiments has been growing. Thus, further learning on the treatment and basic standardization of more complex surgeries in swine are necessary. The objective of this study was to evaluate sedation and analgesia, obtained by the intramuscular administration of midazolam and ketamine, and local anesthetics with 2% lidocaine without vasoconstrictor, in tracheostomy and dissection of femoral artery and vein.

METHODS: The heart rate and corneal-palpebral reflex were evaluated at the beginning of sedation, during the surgical procedures, and at the end of those procedures. Eight Large White swine, without prior treatment, weighing 35 to 42 kg were provided by local farms. They received intramuscular injections of 22 mg.kg⁻¹ of ketamine and 0.3 mg.kg⁻¹ of midazolam.

RESULTS: The anesthetic approach on those animals, who present both difficult intubation and access to deep vessels, proved to be safe for sedation and analgesia by the method chosen: intramuscular administration.

CONCLUSIONS: An adequate plane of anesthesia for the proposed procedure was achieved.

Key Words: ANALGESICS: ketamine; ANIMALS: pigs; HYPNOTICS, benzodiazepines: midazolam; SURGERY: experimental.

*Recebido do (Received from) Instituto do Coração (Incor) da Faculdade de Medicina da Universidade de São Paulo (FMUSP), São Paulo, SP

1. Estagiária do Marcapasso – Incor/SP – FMUSP
2. Acadêmicos do Quarto Ano da FMUSP
3. Médicos do Incor – HC/FMUSP

Apresentado (Submitted) em 24 de abril de 2007
Aceito (Accepted) para publicação em 8 de abril de 2008

Endereço para correspondência (Correspondence to):
Dra. Glauclara Reis Geovanini
Divisão Cirúrgica
Rua Dr. Enéas de Carvalho, 25
05401-900 São Paulo, SP
E-mail: gal.reis@globo.com

© Sociedade Brasileira de Anestesiologia, 2008

INTRODUÇÃO

Desde o seu início, a Cirurgia Cardíaca tem ancorado seu avanço e desenvolvimento em pesquisas realizadas em animais, sendo o cão a espécie mais utilizada, porém tem crescido a utilização de bovinos, ovinos e suínos^{1,2}. Os cães utilizados em nosso meio são capturados nas ruas e liberados pela Secretaria de Saúde. Muitos desses animais não têm raça definida, apresentando variação de tamanho, peso, idade e condições de saúde precárias. O fornecimento pelos criadores locais de suínos consanguíneos padronizados em relação a raça, peso, idade, sexo, condições de saúde e sem variações sazonais tem estimulado a sua utilização em pesquisas². Entretanto, é necessário um novo aprendi-

zado em sua manipulação para evitar o sofrimento desnecessário do animal, aliado às padronizações básicas para os procedimentos cirúrgicos mais complexos.

O objetivo do presente estudo foi avaliar a sedação e a analgesia, utilizando as variáveis frequência cardíaca e reflexo córneo-palpebral, mediante injeção intramuscular de midazolam e cetamina associada à anestesia local com lidocaína 2% sem vasoconstritor, para realização de traqueostomia e dissecação de artérias e veias femorais.

MÉTODO

Foram utilizados oito suínos da raça Large White, fornecidos de fazendas locais, sem tratamento prévio, mantidos em jejum alimentar na noite anterior ao experimento. Os animais receberam injeção intramuscular de cloridrato de cetamina na dose de 22 mg.kg^{-1} e midazolam $0,3 \text{ mg.kg}^{-1}$, peso calculado a partir da informação do fornecedor^{2,3}. A seguir, foram imediatamente pesados e encaminhados para sala de operação. Procedeu-se à monitoração do eletrocardiograma de superfície contínua com a utilização do polígrafo Gould T5000 e avaliação do reflexo córneo-palpebral antes, durante e após a realização das disseções cirúrgicas. Complementou-se a anestesia com infiltração subcutânea de lidocaína 2% nos locais onde foram realizadas as disseções vasculares e a traqueostomia. Com essa anestesia fez-se uma incisão longitudinal mediana que se estendia cranialmente por 10 centímetros, a partir da fúrcula esternal (Figura 1). A traquéia foi exposta por traqueostomia, e introduziu-se uma cânula Rush traqueal 8,5F. Com essa mesma incisão cutânea foram identificadas a veia jugular interna e a artéria carótida comum direita, sendo a veia jugular interna direita o local da introdução de um cateter de Hemaque 8F (Figura 2). A artéria e a veia femoral também foram dissecadas e cateterizadas. O acesso foi realizado por inguilotomia esquerda, sendo essas estruturas vasculares profundas e recobertas por músculos adutores que dificultam sua dissecação (Figura 3). A frequência cardíaca e o reflexo córneo-palpebral, provocado pelo toque com o dedo, foram avaliados antes, durante e após o procedimento cirúrgico, sendo esses dados submetidos à análise estatística, pelo método de Análise de Variância dos postos (médias), sendo considerados valores significativos quando $p < 0,05$. O reflexo córneo-palpebral poderia estar presente ou ausente.

RESULTADOS

Os resultados são apresentados na tabela I, onde é possível verificar que as avaliações realizadas sobre a frequência cardíaca (FC) no início e no final do experimento não apresentaram alterações significativas. O intervalo de tempo entre a sedação intramuscular e o término dos procedimentos propostos foi de 24 a 32 minutos. Os animais estudados tinham peso entre 35 e 42 kg (média de 40,1 kg e desvio-

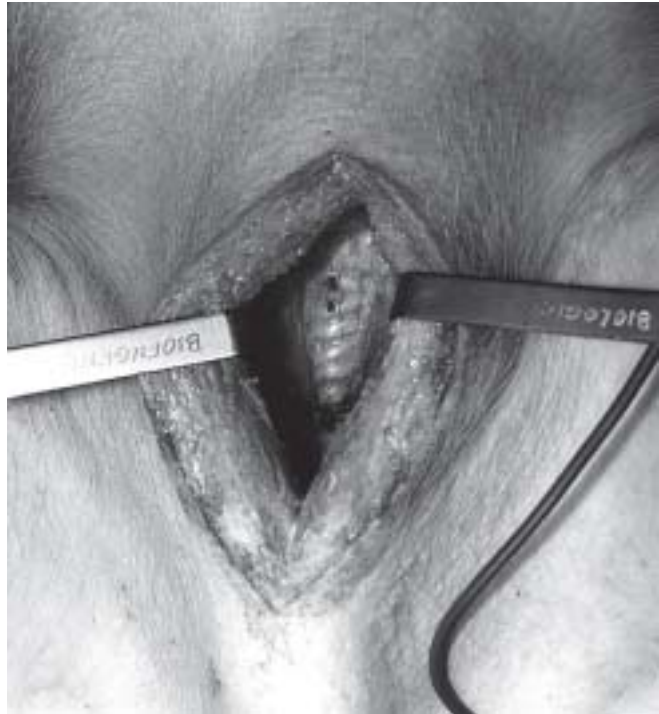


Figura 1 – A Partir da Fúrcula Esternal a Incisão Longitudinal com 10 Centímetros de Comprimento Permite o Fácil Acesso a Traquéia. As artérias carótidas e as veias jugulares são póstero-laterais à traquéia.

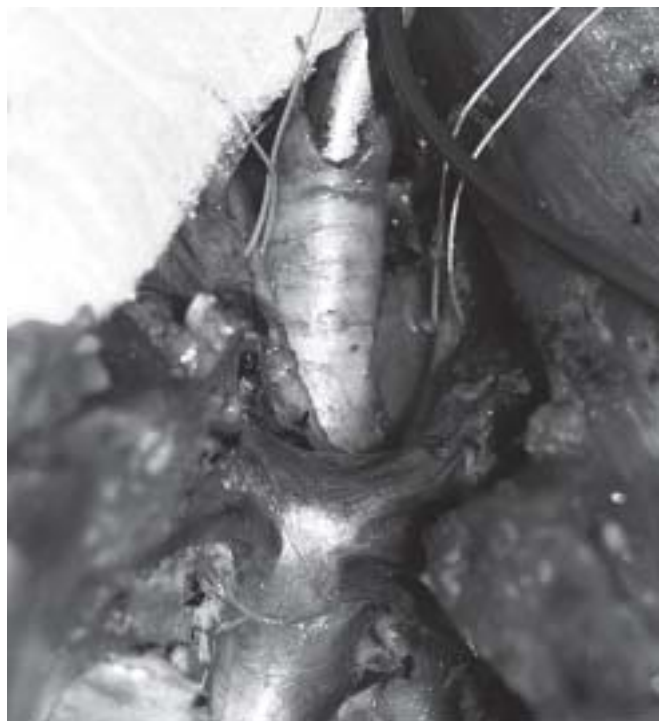

Figura 2 – A Traquéia em Posição Central Está com Cânula Rush 8,5F, as Artérias Carótidas (póstero-laterais) Estão Reparadas com Fio de Algodão, e a Pré-Cava (corresponde a veia cava superior) é Medial. Não há veia inominada.

Tabela I – Descreve o Peso dos Oito Animais, o Intervalo de Tempo em Minutos entre o Início e o Final da Avaliação e a Frequência Cardíaca no Início, Durante e ao Final dos Procedimentos Cirúrgicos

Descrição do animal	Suínos								Média	DP
	1	2	3	4	5	6	7	8		
Peso (kg)	35	42	40	40	42	41	40	41	40,1	2,23
Duração do experimento (min)	35	33	35	31	29	32	27	24	30,75	3,88
Frequência cardíaca (bpm)										
Início	78	83	43	95	60	93	110	105	83,4	21,24
Durante	75	88	42	60	40	83	100	100	73,5	22,37
Final	75	90	42	45	34	75	115	115	73,9	29,76

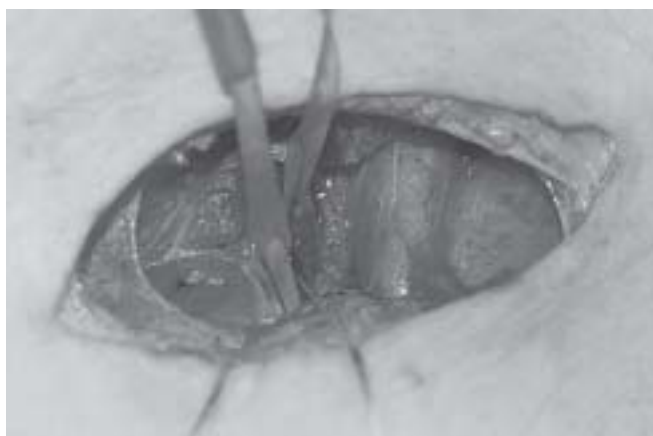


Figura 3 – A Artéria Femoral e a Veia Femoral Foram Reparadas com Cadarço e com Fio de Algodão. O acesso foi realizado por inguinotomia esquerda, sendo essas estruturas vasculares profundas e recobertas por músculos adutores que dificultam sua dissecação.

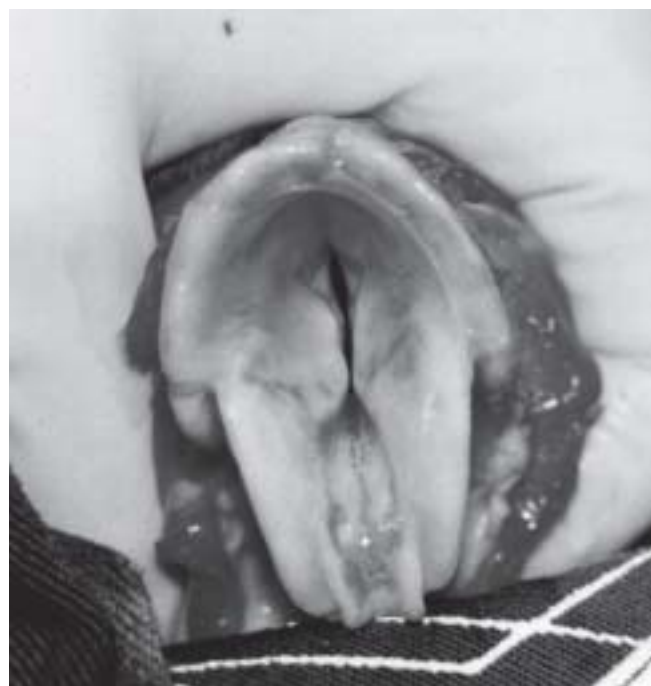

Figura 4 – Visão da Glote Dissecada. As Cartilagens Cricóides Dificultam a Passagem de Cânulas para a Ventilação.

padrão de 2,23). O reflexo córneo-palpebral também não mostrou diferenças em relação aos diferentes momentos do experimento, estando ausente em todos.

DISCUSSÃO

Apesar da sua crescente utilização em pesquisas em várias áreas da Medicina, os suínos apresentam características que dificultam seu manuseio, como ausência de veias superficiais e dificuldade de intubação traqueal^{3,4}. Na ausência de veias superficiais de bom calibre, buscou-se uma alternativa anestésica de efeito rápido na indução de hipnose e analgesia, possível de ser administrada por via intramuscular e com alta margem de segurança^{4,5}. A intubação traqueal em porcos é dificultada pela sua profundidade, além da mobilidade e do estreitamento da glote (Figura 4), sendo necessário o uso de lâminas de laringoscópio de 20 centímetros, nos casos estudados. Alguns autores sugerem medidas para orientar a realização de traqueostomia nes-

ses animais⁶, sendo este um outro assunto a ser discutido. Uma vantagem adicional é que com a traqueostomia é facilitada a manutenção da cânula e o desmame do ventilador, necessário quando são realizados experimentos que necessitem sobrevivência dos animais em operações de grande porte, como as cardiovasculares. Pela mesma incisão é possível o acesso às veias jugulares e artérias carótidas. Entretanto, após o conhecimento da anatomia da veia cava anterior, foi possível em outros experimentos obter acesso venoso central por punção^{6,7}.

O agente anestésico ideal para o experimento proposto deveria:

- a) Produzir sedação, analgesia e relaxamento muscular sem comprometimento hemodinâmico.

- b) Apresentar alta margem de segurança.
- c) Ter início rápido e pronta recuperação após interrupção da administração.
- d) Ter metabolização regular com boa correlação dose-efeito.
- e) Ser de fácil administração.
- f) Ausência de efeitos tóxicos (imediatos ou tardios).
- g) Compatibilidade com o animal do estudo.
- h) Correlação com medicamentos utilizados em humanos.
- i) Consumo, custo e disponibilidade acessíveis.

A escolha do anestésico levou em consideração também:

- 1) Considerações relativas ao procedimento: tipo de operação, sua duração, intensidade de dor potencialmente induzida durante a operação e atividades dos fármacos nas variáveis estudadas.
- 2) Considerações relativas ao animal: espécie animal, comportamento, correlação com a espécie humana, peso-idade e sexo do animal, metabolização, distribuição do anestésico nos diferentes compartimentos corpóreos, exposição prévia a medicamentos, tendência específica a toxicidade, concomitância de experimentos.

Alguns anestésicos inalatórios estão associados ao desenvolvimento de hipertermia maligna, como o caso do isoflurano⁸. Anestésicos locais, como a bupivacaína, apesar de adequada e duradoura anestesia local, predispoem esses animais a desenvolverem disritmias ventriculares fatais. Outros anestésicos, como a medetomidina, podem levar a depressão cardiovascular⁹. O fentanil é uma fenilpiperidina, sendo 60 a 80 vezes mais potente que a morfina, altamente lipossolúvel, depositando-se em tecido gorduroso, sendo rapidamente metabolizado no fígado¹⁰. Apesar de sua eficiência na analgesia e sedação leva à depressão respiratória, precipitando a ventilação mecânica em um animal de difícil intubação traqueal^{10,11}. Sua administração é por via venosa, e em experimentos prévios com suínos houve elevado consumo desse medicamento, tendo sido necessária a sua associação a outros fármacos como benzodiazepínicos¹². Os benzodiazepínicos, apesar de adequada sedação, não apresentam boa analgesia, sendo, portanto, difícil a manipulação do animal sem a associação a outro anestésico. O propofol é um alquilfenol com propriedades hipnóticas. A sua depuração excede o fluxo sanguíneo hepático, sugerindo metabolismo extra-hepático ou eliminação extra-renal. Pode induzir diminuição da pressão arterial e da frequência cardíaca. Não produz boa analgesia e sua via de administração é venosa¹². O cloridrato de cetamina produz anestesia dissociativa e, após curto período de 30 a 40 segundos, inicia-se um quadro de inconsciência que pode, após uma única dose, durar 15 minutos e uma profunda analgesia por 40 minutos. Outros efeitos da cetamina são aumento do tônus muscular ocorrendo contrações musculares involuntárias e bruscas, diminuição da resistência das vias aéreas, risco quase abolido de broncoespasmo, aumento de pressão arterial até 25% juntamente com aumento de débito e frequência cardíacas, causados por aumento da atividade simpática^{12,13}. A associação ao midazolam que

é um benzodiazepínico de ação rápida pode manter a inconsciência durante todo o procedimento cirúrgico realizado. O midazolam apresenta em sua estrutura molecular um anel benzeno fundido a um anel diazepínico de sete átomos, um substituindo 5-árlico e um anel 1,4-diazepínico, além de um anel imidazol fechado no radical 1. Em situações de taquicardia, o midazolam pode diminuir o débito cardíaco^{12,13}.

A associação de cetamina ao midazolam mostrou-se adequada para a proposta cirúrgica de estabelecer via aérea segura e adequados acessos venoso e arterial¹. A depressão respiratória não é muito observada em doses habituais desses medicamentos, e sua associação no presente experimento permitiu a realização das disseções sem o desencadeamento de disritmias cardíacas ou perda do plano anestésico.

Entretanto, este estudo tem a limitação de não avaliar os volumes ventilatórios, nem os exames gasométricos antes e após a sedação, pois a intubação e os acessos arterial e venoso só foram obtidos após a realização da anestesia, sendo possível em estudos posteriores realizar essas medidas, uma vez padronizados os métodos anestésico, cirúrgico e ventilatório. Estudos recentes também comprovam o benefício da cetamina, com poucos efeitos hemodinâmicos, durante anestesia de suínos hipovolêmicos, em comparação com outros agentes anestésicos, como a lidocaína¹⁴. Foi possível concluir que a anestesia com cetamina e midazolam com complementação de anestesia local com lidocaína foi eficaz e segura para os procedimentos cirúrgicos propostos.

Standardization of Anesthesia in Swine for Experimental Cardiovascular Surgeries

Glauclara Reis Geovanini, M.D.; Fábio R. Pinna, M.D.; Flávio A. P. Prado, M.D.; Wagner Tetsuji Tamaki, M.D.; Euclides Marques, M.D.

INTRODUCTION

Since its beginning, Cardiac Surgery has based its advances and development on animal studies, and the dog is the species used more often; however, the use of bovine, sheep, and swine has been increasing^{1,2}. Dogs used in our field are stray dogs captured on the streets and released by the Health Department. Frequently, their race is undetermined, with different sizes, weights, ages, and poor health conditions. Inbred swine provided by local growers with standardized race, weight, age, gender, health conditions, and without seasonal variations, have been stimulating the use of those animals in experimental studies². However, further learning on their manipulation is necessary to avoid unnecessary animal suffering, associated with basic standards for more complex surgeries.

The objective of this study was to evaluate sedation and analgesia with the intramuscular administration of midazolam and ketamine associated with local anesthesia with 2% lidocaine without vasoconstrictor in tracheostomies and dissection of the femoral arteries and veins, using the heart rate and corneal-palpebral reflex as parameters.

METHODS

Eight Large White swine, delivered by local farms, without previous treatment, were used; they were fasting since the night before the procedure. Animals received intramuscular ketamine chloride, 22 mg.kg⁻¹, and midazolam, 0.3 mg.kg⁻¹, and their weight was determined from the information given by the farmer. The animals were, then, weighed and transferred to the operating room. Monitoring included continuous surface electrocardiogram with a T5000 Gould polygraph and evaluation of the corneal-palpebral reflex before, during, and after the surgical dissections. Anesthesia was complemented with subcutaneous infiltration of 2% lidocaine in the areas of vascular dissection and tracheostomy. After the anesthesia, a median longitudinal incision 10-cm long extending cranially from the suprasternal notch (Figure 1) was made, exposing the trachea for the tracheostomy, an 8.5F tracheal cannula was introduced. Using the same incision,

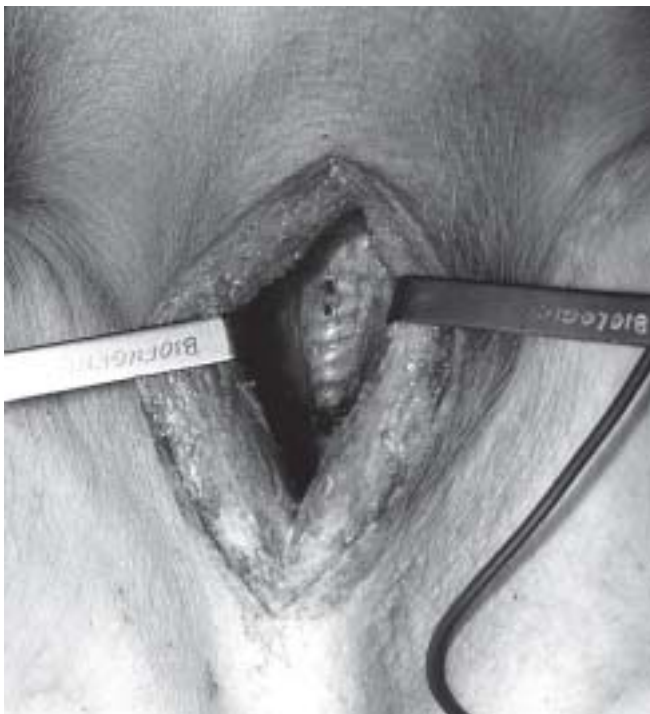


Figure 1 – A 10-cm Longitudinal Incision Starting at the Suprasternal Notch Provides an Easy Access to the Trachea. Carotid arteries and jugular veins are posterolateral to the trachea.

the right internal jugular vein and common carotid artery were identified, and an 8F Hemaque catheter was introduced in the right internal jugular vein (Figure 2). The femoral artery and vein were also dissected and catheterized. They were approached via a left inguotomy; those deep vascular structures are covered by the adductor muscles, hindering their dissection (Figure 3). The heart rate and corneal-palpebral reflex, stimulated by touching the eye with a finger, were evaluated before, during, and after the surgery. Analysis of Variance by ranks (medians) was used for the statistical analysis and values of $p < 0.05$ were considered significant. The corneal-palpebral reflex could be either present or absent.

RESULTS

Table I shows the results and it is possible to see that the heart rate (HR) at the beginning and end of the procedure did not show significant changes. The interval between intramuscular sedation and the end of the procedures varied from 24 to 32 minutes. Animals in the study weighed between 35 and 42 kg (mean of 40.1 kg and standard deviation of 2.23). The corneal-palpebral reflex also did not show differences throughout the study, being absent at all times.



Figure 2 – The Trachea, Centrally Located, with the 8.5F Rush Cannula, Carotid Arteries (posterolateral) are Secured by a Cotton Thread, and the Pre-Cava (corresponding to the superior vena cava) is Medially Located. The innominate vein is not present.

Table I – Description of the Weight of all Eight Animals; the Time Interval, in Minutes, Between the Beginning and End of the Evaluation Period; and the Heart Rate at the Beginning, During, and at the End of the Surgeries.

Animal description	Swine								Mean	SD
	1	2	3	4	5	6	7	8		
Weight (kg)	35	42	40	40	42	41	40	41	40.1	2.23
Duration of the procedure (min)	35	33	35	31	29	32	27	24	30.75	3.88
Heart rate (bpm)										
Beginning	78	83	43	95	60	93	110	105	83.4	21.24
During	75	88	42	60	40	83	100	100	73.5	22.37
Final	75	90	42	45	34	75	115	115	73.9	29.76

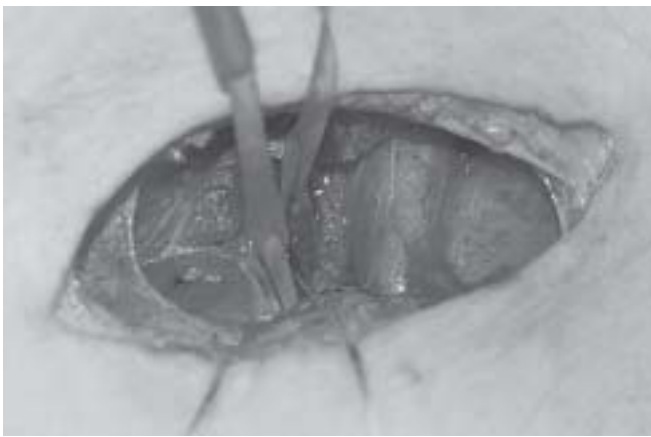


Figure 3 – The Femoral Artery and Femoral Vein were Secured with a String and Cotton Thread. The access was through a left inguinitomy; and those vascular structures are deep and covered by the adductor muscles, which hinders their dissection.

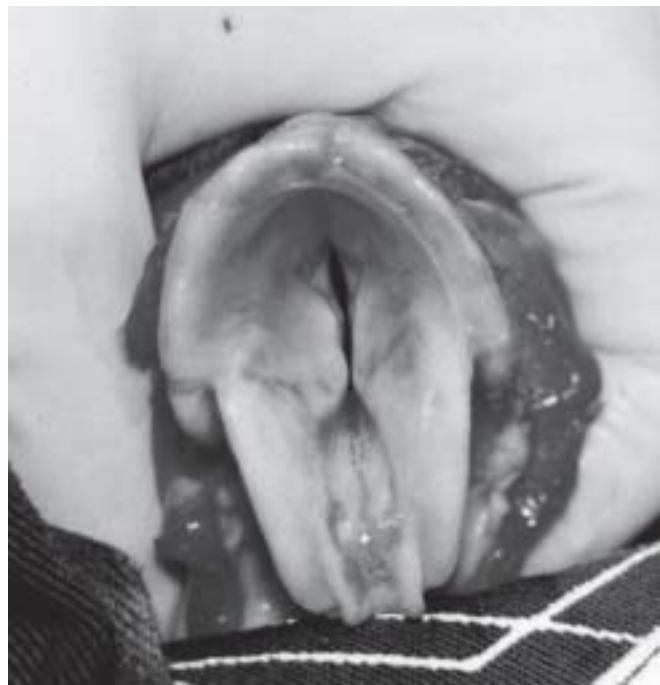

Figure 4 – View of the Dissected Glottis. Cricoid cartilages hinder the introduction of the cannula for ventilation.

DISCUSSION

Despite the growing use of swine in several fields of Medicine, they have characteristics that hinder their handling, such as absence of superficial veins and difficult airways^{3,4}. In the absence of large caliber superficial veins, an intramuscular anesthetic alternative with fast induction of hypnosis and analgesia and with a high safety margin was sought^{4,5}. Tracheal intubation in pigs is difficult due to its depth, besides its glottis mobility and reduced caliber (Figure 4), which required the use of 20-cm laryngoscopic blades. Some authors have suggested directives for tracheostomy in those animals⁶, but this is another matter for discussion. Tracheostomy facilitates cannula maintenance, and weaning off ventilatory assistance constitutes an additional advantage, since they are necessary in studies requiring survival of the animal in large surgeries such as cardiovascular surgeries. Using the same incision, it is possible to access the jugular veins and carotid arteries. However, with the knowledge on

the anatomy of the inferior vena cava, central venous access by puncture became feasible^{6,7}.

The ideal anesthetic for the proposed study should have:

- a) Good sedative, analgesic, and muscle relaxation properties without hemodynamic compromise;
- b) A high safety margin;
- c) Fast onset of action and recovery after the administration is discontinued;
- d) A regular metabolism with good dose-effect correlation;
- e) Easy administration;
- f) Absence of toxic effects (immediate and late);
- g) Compatibility with the study animal;
- h) Correlation with drugs used in humans; and
- i) Low cost, be easy to administer, and readily available.

The choice of the anesthetic in the present study also considered:

- 1) The procedure: type of surgery; its duration; severity of pain potentially induced during the surgery, and effects of the drugs on the parameters evaluated.
- 2) The animal: species, behavior, correlation with humans, animal weight-age and gender, metabolism, distribution of the anesthetic in the different body compartments, prior exposure to other drugs, specific tendency to toxicity, and concomitant studies.

Some inhalational anesthetics are associated with the development of malignant hyperthermia, like isoflurane⁸. Although local anesthetics, like bupivacaine, provide adequate and lasting anesthesia, they predispose those animals to the development of fatal ventricular arrhythmias, while other anesthetics, such as medetomidine, may cause cardiovascular depression. Fentanyl is a phenylpiperidine 60 to 80 times more potent than morphine; it is highly liposoluble and is deposited in the adipose tissue; and it is metabolized in the liver¹⁰. Despite its analgesic and sedative efficacy, it causes respiratory depression, precipitating mechanical ventilation in an animal with difficult airways^{10,11}, it requires intravenous administration and, in prior studies with swine, this drug showed a high consumption and it was necessary to associate other drugs such as benzodiazepines¹². Although they provide good sedation, benzodiazepines did not provide good analgesia and, therefore, it was difficult to handle the animal without associating another anesthetic. Propofol is an alkylphenol with hypnotic properties. Its clearance surpasses hepatic blood flow, suggesting and extra-hepatic metabolism or extra-renal elimination. It can reduce the blood pressure and heart rate. It is not a good analgesic and must be administered intravenously¹². Ketamine chloride produces dissociative anesthesia and after a short period of thirty to forty seconds unconsciousness sets in, which can last 15 minutes after a single dose, and also a deep analgesia that can last 40 minutes. Other effects of ketamine include an increase in muscle tonus with sudden involuntary contractions, decrease airways resistance, which almost abolishes the risk of bronchospasm, up to 25% increase in blood pressure associated with an increase in cardiac output and heart rate due to an increase in sympathetic activity^{12,13}. The association with midazolam, a fast-acting benzodiazepine, can maintain the animal unconscious during the entire procedure. The molecular structure of midazolam is that of a benzene ring fused with a 7-atoms diazepinic ring, one substituted 5-aryl, and a 1,4-diazepinic ring, besides an imidazole ring closed at radical 1. In cases of tachycardia, midazolam can reduce the cardiac output^{12,13}. The association of ketamine and midazolam proved to be adequate for the surgery proposed, that is, to establish safe airways and proper venous and arterial accesses¹. Respiratory depression is not frequently observed with the usual doses of those drugs, and their association in the present

study allowed the vessels to be dissected without triggering cardiac arrhythmias or loss of the anesthetic plane.

However, this study has a limitation, since it did not evaluate neither ventilatory volumes nor blood gases before and after sedation, because intubation and arterial and venous accesses were only done after the anesthesia, but, once the anesthetic, surgical, and ventilatory methods have been standardized, future studies could evaluate those parameters. Recent studies proved the benefits of ketamine with few hemodynamic effects during anesthesia of hypovolemic swine when compared with other anesthetic agents, such as lidocaine¹⁴.

It was possible to conclude that anesthesia with ketamine and midazolam, complemented with local anesthesia with lidocaine, was effective and safe for the surgeries proposed.

REFERÊNCIAS – REFERENCES

01. Hughes HC — Swine in cardiovascular research. *Lab Anim Sci*, 1986;36:348-350.
02. Vainio OM, Bloor BC, Kim C — Cardiovascular effects of a ketamine-medetomidine combination that produces deep sedation in Yucatan mini swine. *Lab Anim. Sci*, 1992;42:582-587.
03. Swindle MM, Horneffer PJ, Gardner TJ et al. — Anatomic and anesthetic considerations in experimental cardiopulmonary surgery in swine. *Lab Anim Sci*, 1986;36:357-361.
04. White RG, DeShazer JA, Tressler CJ et al. — Vocalization and physiological response of pigs during castration with or without a local anesthetic. *J Anim Sci*, 1995;73:381-386.
05. Gilman AG et al. — Goodman and Gilman's the Pharmacological Basis of Therapeutics, 8th Ed, New York, McGraw-Hill, 1996.
06. Tamaki, WT — Efeito da atriomiotomia no pico de fluxo e pressão média pulmonar em modelo experimental agudo: suas implicações na operação de Fontan. Tese de Doutorado — Faculdade de Medicina da Universidade de São Paulo — Departamento de Cardiopneumologia. Área de Concentração Cirurgia Torácica e Cardiovascular, São Paulo, 1998.
07. Freysz M, Timour Q, Bertrix L et al. — Enhancement by ischemia of the risk of cardiac disorders, especially fibrillation, in regional anesthesia with bupivacaine. *Acta Anaesthesiol Scand*, 1993; 37:350-356.
08. Claxton-Gill MS, Cornick-Seahorn JL, Gamboa JC et al. — Suspected malignant hyperthermia syndrome in a miniature potbellied pig anesthetized with isoflurane. *J Am Vet Assoc*, 1993; 203:1434-1436.
09. Nishimura R, Kim H, Matsunaga S et al. — Sedative effect induced by a combination of medetomidine and midazolam in pigs. *J Vet Med Sci*, 1993;55:717-722.
10. Stolf NAG, Jatene AD — Tratamento Cirúrgico da Insuficiência Coronária. São Paulo, Atheneu, 1998.
11. Storer TI, Usinger RL — Zoologia Geral. 2^a Ed, São Paulo, Editora Nacional, 1976.
12. Mitruka BM, Rawnsley HM — Clinical Biochemical and Hematological Reference Values in Normal Experimental Animals and Normal Humans. 2nd Ed, New York, Masson, 1981.
13. Sisson S, Grossman JD, Getty R — Anatomia dos Animais Domésticos. 5^a Ed, Rio de Janeiro, Guanabara Koogan, 1986.
14. Errando CL, Sifre C, Moliner S et al. — Utilización de ketamina para anestesia subaracnoidea durante hipovolemia. Estudio experimental preliminar em cerdos. *Rev Esp Anesthesiol Reanim*, 2004;51:3-11.

RESUMEN

Geovanini GR, Pinna FR, Prado FAP, Tamaki WT, Marques E — Estandarización de la Anestesia en Cerdos para Procedimientos Quirúrgicos Cardiovasculares Experimentales.

JUSTIFICATIVA Y OBJETIVOS: Aunque los perros sean los animales más a menudo usados en Cirugía Experimental, se nota un aumento en la utilización de los ovinos, bovinos y porcinos como modelo para experimentación científica. De esa forma, se hace necesario aprender más con su tratamiento y estandarizaciones básicas para los procedimientos quirúrgicos más complejos en porcinos. El objetivo fue evaluar la sedación y la analgesia obtenidas por la inyección intramuscular de midazolán y la cetamina y anestesia local con lidocaína a un 2% sin vasoconstrictor, en la realización de traqueostomía, disección de arteria y vena femorales.

MÉTODO: La frecuencia cardíaca y el reflejo córneo-palpebral fueron evaluados inmediatamente al inicio de la sedación, durante los procedimientos quirúrgicos descritos y después en su conclusión. Se utilizaron ocho porcinos que fueron suministrados por haciendas de la región sin tratamiento previo de la raza Large White, con peso de 35 a 42 kilos que recibieron inyección intramuscular de 22 mg.kg⁻¹ de cetamina y 0.3 mg.kg⁻¹ de midazolán.

RESULTADOS: El abordaje anestésico en esos animales, de difícil intubación y acceso a los vasos profundos, demostró ser seguro para la sedación y analgesia a través del método utilizado: el acceso intramuscular.

CONCLUSIÓN: Se obtuvo un adecuado plan de anestesia para el procedimiento propuesto.