

## RELATO DE CASO

# Terapia de imunoadsorção em paciente com meningococemia com miocardite, hemorragia adrenal e púrpura fulminante: relato de caso

Nihal Akcay\*, Hasan Serdar Kihitir, Guner Ozcelik, Ulkem Kocoglu Barlas, Mey Talip Petmezci, Esra Sevketoglu

University of the Health Sciences, Bakirkoy Dr. Sadi Konuk Education and Research Hospital, Pediatric Intensive Care Unit, Istanbul, Turkey

Recebido em 23 de novembro de 2020; aceito em 27 de junho de 2021

### PALAVRAS-CHAVE:

Miocardite;  
Purpura Fulminans;  
Plasmaférese;  
Síndrome de  
Waterhouse-  
Friderichsen

### RESUMO:

A *Neisseria meningitidis*, também conhecida como meningococo, é uma causa relativamente incomum de infecção invasiva, mas quando ocorre, é frequentemente grave e potencialmente fatal. Uma paciente do sexo feminino de dez anos de idade desenvolveu uma erupção purpúrica com febre. Ao chegar ao departamento de terapia intensiva pediátrica, ela estava inconsciente e em mau estado geral. O tratamento combinado com antibióticos, ressuscitação volêmica, hidrocortisona e terapia com CytoSorb® resultou em estabilização da hemodinâmica, bem como controle da hiperinflamação. Observamos uma diminuição significativa na dosagem de vasopressores neste paciente.

© 2021 Sociedade Brasileira de Anestesiologia. Publicado pela Elsevier Editora Ltda. Este é um artigo de acesso aberto sob a licença CC BY-NC-ND (<http://creativecommons.org/licenses/by-nc-nd/4.0/>).

## Introdução

As infecções por *Neisseria meningitidis* (meningococo) são uma ameaça particular, pois podem causar epidemias e pandemias, em vez de transmissão esporádica ou endêmica. Cerca de 12 grupos sorológicos foram identificados entre as cepas de *N. meningitidis*, mas mais de 90% das infecções são causadas por isolados dos grupos A, B, C, Y e W. A identificação dos sorogrupos de *N. meningitidis* que

predominam em um determinado país é vital para o desenvolvimento de estratégias locais de vacinação. A apresentação clínica de *N. meningitidis* é semelhante ao caso de outras neuroinfecções bacterianas. Um sinal comum, mas não patognomônico, de septicemia meningocócica é a erupção purpúrica. A erupção cutânea e a hemorragia adrenal (síndrome de Waterhouse- Friderichsen) podem ser observadas em infecções fulminantes, especialmente em crianças<sup>1</sup>. CytoSorb® (CytoSorbents Europe, Berlin, Germany) é

### Autor correspondente:

E-mail: drnihalakcay@gmail.com (N. Akcay).

<https://doi.org/10.1016/j.bjane.2021.06.021>

© 2021 Sociedade Brasileira de Anestesiologia. Published by Elsevier Editora Ltda. This is an open access article under the CC BY-NC-ND licence (<http://creativecommons.org/licenses/by-nc-nd/4.0/>)

uma nova e promissora terapia de hemoadsorção de citocinas extracorpóreas que pode modular a tempestade de citocinas durante a sepse. Aqui apresentamos um caso de meningococemia grave que foi tratado com sucesso com terapia de hemadsorção CytoSorb® na unidade de terapia intensiva pediátrica.

## Descrição do caso

Uma paciente de dez anos de idade deu entrada em nossa clínica de emergência com erupção purpúrica e confusão. Seu estado de imunização era adequado à sua idade e seu histórico médico anterior não era digno de nota. Ela teve vômitos, erupção cutânea, febre e dor de estômago, todos iniciados duas horas antes da admissão. Recebeu terapia de reposição hídrica e ceftriaxona 50 mg/kg IV (intravenosa) no pronto-socorro com pré-diagnóstico de meningococemia. Ela apresentava uma lesão equimótica na mão onde apresentava uma linha venosa periférica e esta lesão progrediu pelo braço após o tratamento com antibiótico. Ela foi então transferida para nossa unidade de terapia intensiva pediátrica, pois estava hipotensa apesar da reposição de líquidos. Quando foi internada, estava inconsciente e em mau estado geral. Sua pontuação de coma de Glasgow era 7 (E: 2, V: 1, M: 4), a pressão arterial era 91/75 (82) mmHg, a frequência cardíaca era 140/min, a temperatura corporal era 37,5 °C, a frequência respiratória era 24 /min, SpO<sub>2</sub> de 88, tempo de enchimento capilar de 5 segundos e reflexo pupilar à luz positivo em ambos os olhos. Ela apresentava muitas lesões petequiais e purpúricas no tronco e nas pernas, além de uma lesão equimótica que se iniciava na mão, indo em direção ao ombro. Ela apresentava sinais de irritação meníngea na forma de rigidez de nuca, Kernig positivo e sinal de Brudzinski. Outros achados do exame físico não mostraram sinal patológico. A paciente foi intubada por piora do quadro clínico e colocada em ventilação mecânica invasiva. A pontuação PRISM foi de 20, a mortalidade prevista foi de 22,2%; PELOD 9 e mortalidade prevista foram de 66%. Os resultados dos exames laboratoriais mostraram: ureia 46 mg/dL<sup>-1</sup>, creatinina 0,74 mg/dL<sup>-1</sup>, glicose 176 mg/dL<sup>-1</sup>, proBNP 23.500 ng/L<sup>-1</sup>, hemoglobina 10,2 g/dL<sup>-1</sup>, leucócitos 16.990/mm<sup>3</sup>, trombócitos 120.000 /uL, tempo de protrombina 19,4 segundos, INR 1,64, tempo de tromboplastina parcial ativada 44,7 segundos. Análise de gases sanguíneos: pH 7,34, pCO<sub>2</sub> 45,7 mmHg, lactato 4,5 mmol/L<sup>-1</sup> e bicarbonato 23,8 mmol/L<sup>-1</sup>. Os demais parâmetros laboratoriais estavam dentro da normalidade. A infusão de adrenalina foi iniciada porque ela estava hipotensa e com má perfusão periférica apesar dos bolus isotônicos (20 ml/kg<sup>-1</sup> duas vezes). Foram iniciados os tratamentos com vancomicina (60 mg<sup>-1</sup>/kg<sup>-1</sup>/dia dividido em 4 doses) e ceftriaxona (100 mg<sup>-1</sup>/kg<sup>-1</sup>/dia dividido em 2 doses). Os níveis de trombócitos de controle e INR foram 42.000 /uL e 2, respectivamente. Após a inserção da linha venosa central e dos cateteres de hemodiálise, iniciou-se a plasmáfereze terapêutica. Sua fração de ejeção foi de 15% ao ecocardiograma e, portanto, foi adicionada infusão de milrinona de 0,5 mcg/kg<sup>-1</sup>/min<sup>-1</sup> e monitoração PiCCO (Pulsion Medical

Systems, Munique, Alemanha) (Pulse index Continuous Cardiac Output). As infusões de adrenalina e noradrenalina foram tituladas até 0,5mcg/kg<sup>-1</sup>/min<sup>-1</sup> de acordo com os parâmetros de pressão arterial e PiCCO. A hidrocortisona foi adicionada como tratamento de dose de choque, pois o agente inotrópico do paciente precisa aumentar. A hemodiálise com uso concomitante de filtro de captura de citocinas CytoSorb® foi iniciada desde que ela era anúrica. A necessidade de agente inotrópico do paciente diminuiu após o uso do filtro CytoSorb®. O filtro de captura de citocinas foi usado duas vezes em 24 horas e houve uma diminuição absoluta na necessidade de inotrópicos. A plasmáfereze terapêutica foi continuada diariamente. Ela estava livre de inotrópicos no terceiro dia de internação e sua fração de ejeção subiu para 40% no ecocardiograma. A ultrassonografia abdominal mostrou hemorragia adrenal (Figura 1). A resposta laboratorial e clínica imediata foi alcançada (Tabela 1) após 3 dias de hemodiálise e terapia com CytoSorb®. Meningocócico tipo b foi isolado da amostra de sangue do paciente. A plasmáfereze terapêutica foi realizada por cinco dias e depois interrompida, pois seus níveis de trombócitos atingiram 100.000/uL<sup>-1</sup> e a paciente foi extubada. A hidrocortisona foi reduzida gradualmente para a dose de manutenção. Terminada a necessidade de cuidados intensivos da paciente, ela foi transferida para a enfermaria no 11° dia de tratamento.

O consentimento informado por escrito para publicação foi obtido dos pais em nome do paciente.

## Discussão

Descrevemos aqui uma menina de 10 anos que apresentou choque séptico grave associado a *Neisseria meningitidis* tipo B. *Neisseria meningitidis* é uma das infecções bacterianas mais importantes que se manifesta como meningite e/ou septicemia. A característica predominante em algumas crianças é o colapso cardiovascular levando ao choque séptico com *Neisseria meningitidis*. Altas concentrações de IL-6, IL-8, TNF, IL-1 e endotoxinas são observadas no choque meningocócico. A superprodução de óxido nítrico reduz a pressão arterial devido à vasodilatação e prejudica a contratilidade cardíaca. A forma mais grave de choque séptico meningocócico é denominada púrpura fulminante e está associada a um grande número de bactérias na corrente sanguínea<sup>2</sup>. A estabilização hemodinâmica é a base da terapia no choque séptico pediátrico. A ressuscitação no choque séptico pode ser rapidamente alcançada pela restauração da perfusão pela administração de fluido intravenoso, suporte inotrópico e drogas vasopressoras. É de extrema importância manter o nível adequado de pressão arterial média<sup>2-4</sup>.

Usamos norepinefrina e epinefrina para estabilizar a pressão arterial média, pois nosso paciente apresentava disfunção miocárdica e evitou ressuscitação volêmica rápida. A milrinona foi adicionada para dar suporte à contratilidade cardíaca. Iniciamos tratamento antibiótico precoce.

A hemadsorção é uma terapia adjuvante para reduzir os níveis elevados de citocinas. CytoSorb® foi projetado para

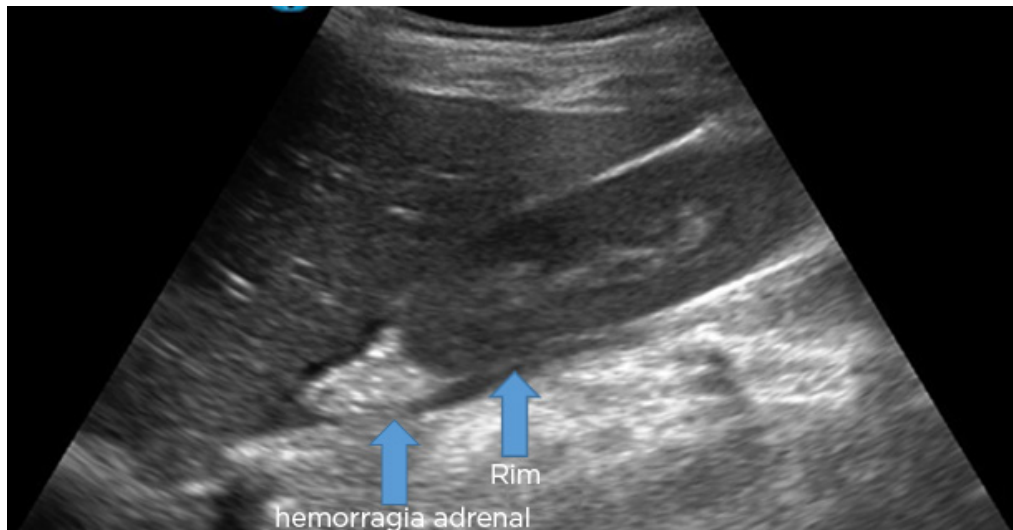


Figura 1 Imagem da hemorragia adrenal detectada na ultrassonografia abdominal.

Tabela 1 Alterações nos parâmetros bioquímicos, hematológicos e hemodinâmicos após CytoSorb®.

Hemadsorção de CytoSorb®	Antes da administração de CytoSorb®	12ª hora	24ª hora	72ª hora
GB (por $\mu\text{L}$ )	16.990	16.920	26.010	32.990
Plaquetas (per $\mu\text{L}$ )	120	126	72	59
PCR (mg/L)	136.8	99.2	32.3	14.7
PCT (ng/mL)	52,73	17,9	8,76	1,02
Ureia (mg/dL)	46	31	23	43
Creatinina (mg/dL)	0,74	0,52	0,49	0,25
AST (U/L)	35	28	25	23
ALT (U/L)	14	17	15	29
Fibrinogênio (mg/dL)	352	305	364	258
INR	1,64	1,28	1,59	1,09
TTPA (s)	44,7	49,1	38,9	31,4
TP (s)	19,4	15,2	18,9	13
D-dímero ( $\mu\text{g}$ FEU/mL)	7,17	2,85	1,23	0,46
DOLP	7	3	2	2
SvcO <sub>2</sub> (%)	58	75	78	76
Lactato (mmol/L)	8,1	2,2	1,3	1,1
FE (%)	15	22	28	42
EIV	77,5	9,5	9,5	2,5
Dose de adrenalina ( $\mu\text{g}/\text{kg}/\text{min}$ )	0,50	0,07	0,07	-
Dose de noradrenalina ( $\mu\text{g}/\text{kg}/\text{min}$ )	0,20	-	-	-
Dose de Milrinona ( $\mu\text{g}/\text{kg}/\text{min}$ )	0,75	0,25	0,25	0,25
PA (mmHg)	93/46	115/74	103/63	104/74
PVC (mmHg)	10	11	9	11
IC (L/min/m <sup>2</sup> )	3.57	3.82	3.88	3.99
IGVDF (mL/kg)	357	302	395	516
IAPE (mL/kg)	15	9	13	10
IRVS (dyne.sec.m <sup>2</sup> /cm <sup>5</sup> )	820	1140	1316	1744

PCR, proteína C reativa; PCT, procalcitonina; GB, glóbulo branco; ALT, alanina aminotransferase; AST, aspartato aminotransferase; TTPA, tempo de tromboplastina parcial ativado; TP, tempo de protrombina; DOLP, disfunção de órgãos logísticos pediátricos; FE, fração de ejeção; VIS, escore vasoativo-inotrópico; PA, pressão arterial; PVC, pressão venosa central; IC, índice cardíaco; IGVDF, índice global de volume diastólico final; IAPE, índice de água pulmonar extravascular; IRVS, índice de resistência vascular sistêmica.

(VIS [escore inotrópico vasoativo]: dose de dopamina ( $\mu\text{g}/\text{kg}^{-1}/\text{min}^{-1}$ ) + dose de dobutamina ( $\mu\text{g}/\text{kg}^{-1}/\text{min}^{-1}$ ) + 100 x dose de adrenalina ( $\mu\text{g}/\text{kg}^{-1}/\text{min}^{-1}$ ) + 100 x dose de noradrenalina ( $\mu\text{g}/\text{kg}^{-1}/\text{min}^{-1}$ ) + 10 x dose de milrinona ( $\mu\text{g}/\text{kg}^{-1}/\text{min}^{-1}$ ) + 10.000 x dose de vasopressina (U/ $\text{kg}^{-1}/\text{min}^{-1}$ ))

remover múltiplos mediadores inflamatórios da corrente sanguínea em uma faixa de tamanho de aproximadamente 10 a 55 kD. Além disso, CytoSorb® resulta em rápida estabilização hemodinâmica e aumento da sobrevivência, principalmente se iniciado em 24 horas<sup>5</sup>. Usamos hemoadsorção em nosso paciente com indicação de choque séptico grave.

Observamos uma diminuição significativa na dosagem de vasopressores neste paciente. Notavelmente, este paciente que recebeu terapia com CytoSorb® < 48 horas após o início do choque séptico, sobreviveu e obtivemos uma redução em todos os níveis de biomarcadores (procalcitonina, proteína C reativa e lactato sérico) após a terapia com CytoSorb®.

Neste paciente com meningococemia, o tratamento combinado com antibioticoterapia, ressuscitação volêmica, hidrocortisona e terapia com CytoSorb® resultou em estabilização hemodinâmica, bem como hiperinflamação bem controlada. Em nossa opinião, o uso de CytoSorb® ajudou a controlar a hiperinflamação grave no choque séptico e, presumivelmente, ajudou o paciente a superar a fase aguda pela intervenção precoce. Também podemos prever que o CytoSorb® foi seguro e fácil de usar em combinação com a hemodiálise.

## Conclusão

Até onde sabemos, este é o primeiro relato sobre o uso bem-sucedido da hemoadsorção para terapia de remoção

de citocinas em um paciente pediátrico com choque séptico meningocócico e síndrome de Waterhouse-Friderichsen. Permite uma estabilização rápida e clara da hemodinâmica, bem como uma redução na necessidade de catecolaminas e diminuição do lactato.

## Conflitos de interesse

Os autores declaram não ter conflitos de interesse.

## Referências

1. Kim KS. Acute bacterial meningitis in infants and children. *Lancet Infect Dis* 2010; 10: 32-42 DOI: 10.1016/S1473-3099(09)70306-8]
2. Siddiqui JA, Ameer MA, Gulick PG. Meningococemia. [Updated 2020 Oct 3]. In: StatPearls [Internet]. Treasure Island (FL): StatPearls Publishing; 2020 Jan-. Available from: <https://www.ncbi.nlm.nih.gov/books/NBK534849/>
3. de Caen AR, Berg MD, Chameides L, Gooden CK, Hickey RW, Scott HF, et al. Part 12: Pediatric Advanced Life Support: 2015 American Heart Association Guidelines Update for Cardiopulmonary Resuscitation and Emergency Cardiovascular Care. *Circulation*. 2015 Nov 3;132(18 Suppl 2): S526-42
4. Hilarius KWE, Skippen PW, Kissoon N. Early Recognition and Emergency Treatment of Sepsis and Septic Shock in Children. *Pediatr Emerg Care*. 2020 Feb;36(2):101-106
5. Kogelmann K, Jarczak D, Scheller M, et al. Hemoadsorption by CytoSorb in septic patients: a case series. *Crit Care* 2017;21:74.