



RELATOS DE CASO

## Bloqueio do plexo cervical como técnica anestésica alternativa para tireoplastia tipo I: relato de caso



Antoine Abi Lutfallah <sup>a,\*</sup>, Khalil Jabbour<sup>a</sup>, Afrida Gergess<sup>a</sup>, Gemma Hayeck<sup>a</sup>,  
Nayla Matar <sup>b</sup> e Samia Madi-Jebara<sup>a</sup>

<sup>a</sup> Saint Joseph University, School of Medicine, Hôtel-Dieu de France Hospital, Department of Anesthesia. Critical Care and Pain Management, Beirut, Líbano

<sup>b</sup> Saint Joseph University, School of Medicine, Hôtel-Dieu de France Hospital, Department of Otolaryngology Head and Neck Surgery, Beirut, Líbano

Recebido em 24 de novembro de 2019; aceito em 11 de julho de 2020  
Disponível na Internet em 7 de setembro de 2020

### PALAVRAS-CHAVE

Tireoplastia tipo I;  
Manejo anestésico;  
Bloqueio do plexo  
cervical;  
Relato de caso

### Resumo

**Introdução:** O papel da tireoplastia tipo I (TPI) está bem estabelecido no tratamento de insuficiência glótica após a paralisia das pregas vocais, mas o manejo anestésico ideal para a TPI ainda é controverso. Descrevemos uma nova técnica anestésica para a TPI usando o Bloqueio do Plexo Cervical (BPC) superficial e o BPC intermediário associados, em presença de analgo-sedação leve e intermitente.

**Relato de caso:** Paciente de 51 anos de idade com paralisia da prega vocal esquerda e apneia obstrutiva do sono foi agendada para TPI. BPC intermediário guiado por ultrassom foi realizado usando acesso posterior, e 15 mL de ropivacaína a 0,5% foram injetados no espaço cervical posterior entre o músculo esternocleidomastoideo e a fásia prevertebral. A seguir, para o BPC superficial, 10 mL de ropivacaína a 0,5% foram injetados na região subcutânea adjacente à borda posterior do músculo esternocleidomastoideo, sem transfixar a fásia de revestimento. Analgo-sedação intermitente com infusão alvo-controlada de remifentanil (alvo de 0,5 ng.mL<sup>-1</sup>) foi usada para facilitar a inserção da prótese e a laringoscopia com fibra ótica. A técnica ofereceu via aérea segura durante a anestesia, boa condição para o cirurgião, possibilidade de monitorar a voz, além de ótimo conforto à paciente.

**Conclusões:** O uso de anestesia regional é uma técnica promissora para o cuidado anestésico durante a TPI, especialmente em pacientes com via aérea comprometida.

© 2020 Sociedade Brasileira de Anestesiologia. Publicado por Elsevier Editora Ltda. Este é um artigo Open Access sob uma licença CC BY-NC-ND (<http://creativecommons.org/licenses/by-nc-nd/4.0/>).

\* Autor para correspondência.

E-mail: [Antoine.abilutfallah@net.usj.edu.lb](mailto:Antoine.abilutfallah@net.usj.edu.lb) (A. Abi Lutfallah).

**KEYWORDS**

Type I thyroplasty;  
Anesthetic  
management;  
Cervical plexus block;  
Case report

**Cervical plexus block as an alternative anesthetic approach for type I thyroplasty: a case report****Summary**

**Background:** The role of type I thyroplasty (TIP) is well established as the treatment for glottal insufficiency due to vocal fold paralysis, but the ideal anesthetic management for this procedure is still largely debated. We present the case of a novel anesthetic approach for TIP using combined intermediate and superficial Cervical Plexus Block (CPB) and intermittent mild sedation analgesia.

**Case report:** A 51-year-old presenting with left vocal fold paralysis and obstructive sleep apnea was scheduled for TIP. An ultrasound-guided intermediate CPB was performed using the posterior approach, and 15 mL of ropivacaine 0.5% were injected in the posterior cervical space between the sternocleidomastoid muscle and the prevertebral fascia. Then, for the superficial CPB, a total of 10 mL 0.5% ropivacaine was injected subcutaneously, adjacently to the posterior border of the sternocleidomastoid muscle, without penetrating the investing fascia. An intermittent sedation analgesia with a target-controlled infusion of remifentanyl (target 0.5 ng.mL<sup>-1</sup>) was used to facilitate prosthesis insertion and the fiberoptic laryngoscopy. This technique offered a safe anesthetic airway and good operating conditions for the surgeon, as well as feasible voice monitoring and optimal patient comfort.

**Conclusion:** The use of regional technique is a promising method for the anesthetic management in TIP, especially in patients with compromised airway.

© 2020 Sociedade Brasileira de Anestesiologia. Published by Elsevier Editora Ltda. This is an open access article under the CC BY-NC-ND license (<http://creativecommons.org/licenses/by-nc-nd/4.0/>).

**Introdução**

Pacientes acometidos por Paralisia Unilateral de Prega Vocal (PUPV) frequentemente apresentam disfonia, disfagia e aspiração secundária à insuficiência glótica. A tireoplastia tipo I (TPI) é realizada para melhorar a voz e a capacidade de deglutição por meio da medialização da prega vocal com um implante permanente. Desde sua introdução nos anos 1970, a TPI tem sido comumente realizada sob anestesia local com analgo-sedação, uma vez que a vocalização intraoperatória é necessária para a avaliação da correção cirúrgica.<sup>1</sup> Entretanto, não é incomum a dificuldade em estabelecer anestesia com profundidade adequada, e em certas situações, tais como obesidade mórbida ou Apneia Obstrutiva do Sono (AOS), um discreto aprofundamento da sedação pode causar obstrução de vias aéreas. Além disso, a sedação exerce influência importante na qualidade da voz e há relatos de redução significativa na confiabilidade da avaliação intraoperatória da voz durante a TPI.<sup>2</sup> Portanto, seria interessante maximizar a eficácia da anestesia local durante os períodos em que a sedação é reduzida durante a TPI.

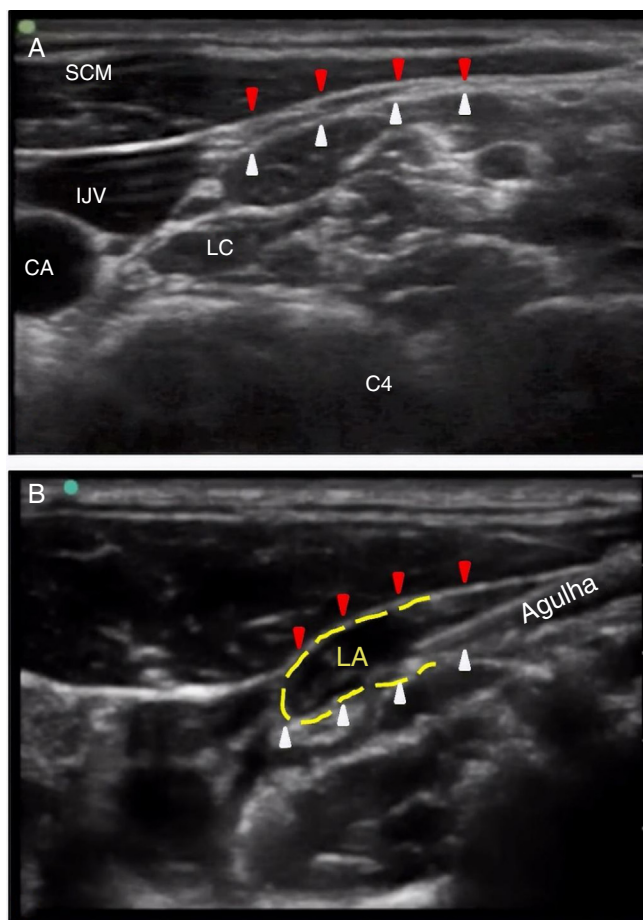
A anestesia regional com Bloqueio do Plexo Cervical (BPC) é amplamente usada em procedimentos cervicais, como cirurgia da carótida ou tireoide.<sup>3</sup> No presente relato, ampliamos a indicação do BPC ao descrever o manejo anestésico de TPI empregando o BPC superficial e intermediário associado a leve analgo-sedação. Obtivemos consentimento informado por escrito da paciente e aprovação do Comitê de Ética para a publicação do caso.

**Relato de caso**

Paciente do sexo feminino de 51 anos de idade (peso 70 kg; altura 161 cm) procurou o serviço apresentando PUPV à esquerda após lesão do nervo laríngeo recorrente durante tireoidectomia total. Submeteu-se à terapia de voz e laringoplastia por injeção nos anos subsequentes, não obtendo resultado suficientemente satisfatório. Então, foi agendada TPI com implante de Montgomery. A história clínica progressiva da paciente incluía queixa de refluxo gastroesofágico e AOS tendo sido tratada com Pressão de Via Aérea Positiva Contínua (CPAP). Durante exame físico, havia rouquidão moderada sem episódios de disfagia ou dispnéia laríngea. As medicações em uso incluíam esomeprazole e levotiroxina. O exame por fibra ótica no pré-operatório apresentou PUPV à esquerda com gap glótico moderado. Em razão do antecedente de AOS, optamos por anestesia regional com sedação mínima ou ausente.

Durante a avaliação pré-anestésica, a paciente foi informada sobre as etapas anestésicas e cirúrgicas, principalmente o BPC, uso da endoscopia por fibra ótica pelo nariz, e que ficaria acordada durante toda a cirurgia. Foi orientada a tentar permanecer calma e imóvel e evitar tosse ou deglutição desnecessárias. Nenhuma pré-medicação foi administrada no pré-operatório com a exceção de 1000 mg de paracetamol.

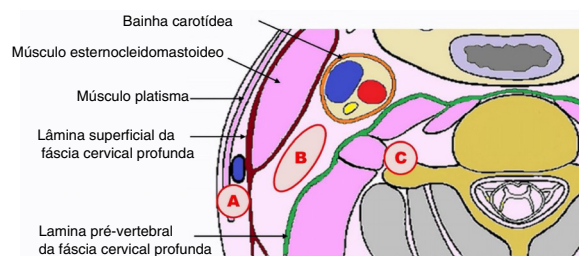
O monitoramento intraoperatório incluiu eletrocardiograma, pressão arterial não invasiva, saturação de oxigênio, pressão expiratória final de CO<sub>2</sub> e índice bispectral. Na sala de cirurgia, a paciente recebeu profilaxia anti-emética dupla com 8 mg de dexametasona e 4 mg de ondansetrona,



**Figura 1** (A) Imagem do corte transversal ultrassonográfico na área cervical lateral no nível de C4: o espaço cervical posterior localiza-se entre a borda posterior do músculo esternocleidomastoideo (flechas vermelhas) e a fáscia pré-vertebral (flechas brancas). (B) Bloqueio do plexo cervical intermediário guiado por ultrassonografia: a agulha está localizada no espaço cervical posterior; observa-se a solução do anestésico local (linha pontilhada amarela) dispersando-se em direção à fáscia da bainha da carótida. CA, Artéria Carótida; IJV, Veia Jugular Interna; LA, Anestésico Local; LC, Longus Colli; SCM, Músculo Esternocleidomastoide.

e 2 g de cefazolina como antibiótico profilático. Foi usada xilometazolina tópica na mucosa nasal (descongestionante nasal) seguida de spray de lidocaína a 10%. Oxigênio foi administrado por cânula nasal com fluxo de 4 L.min<sup>-1</sup>.

O CBP intermediário guiado por ultrassom foi realizado usando acesso posterior. Empregando uma sonda linear de 12 MHz e agulha eletricamente isolada 22G×2'' (Stimuplex A; B. Braun, Alemanha), 15 mL de ropivacaína a 0,5% foram injetados no espaço cervical posterior (entre o músculo esternocleidomastoideo e a fáscia pré-vertebral) conforme a descrição de Choquet et al.<sup>4</sup> (fig. 1). A seguir, para a execução do BPC superficial, a agulha foi inserida subcutaneamente adjacente à borda posterior do músculo esternocleidomastoideo, sem transfixar a lâmina superficial da fáscia cervical (fig. 2). Foi realizada injeção subcutânea de 10 mL de ropivacaína a 0,5% na direção céfalo-caudal.



**Figura 2** Esquema mostrando as áreas alvo para injeção do AL nos Bloqueios do Plexo Cervical (BPC) no nível de C4. (A) A área alvo para BPC superficial é o tecido subcutâneo que circunda a porção medial da borda posterior do Músculo Esternocleidomastoideo (SCM). (B) A área alvo para BPC intermediário está localizada entre o músculo SCM e a fáscia pré-vertebral. (C) A área alvo para o BPC profundo está localizada entre a fáscia pré-vertebral e o processo transverso.

Após testar a eficácia do BPC pela ausência de sensação à temperatura fria, foi realizada TPI empregando o sistema de Implante de Tireoplastia de Montgomery (Boston Medical Products, EUA). A técnica cirúrgica obedeceu a descrição anteriormente relatada.<sup>5</sup> Foi realizada incisão horizontal na porção média da cartilagem tireoide, e um retalho subplatismal foi elevado até o nível da membrana tireo-hióidea superiormente, e da cartilagem cricoide inferiormente. Até esse instante, a paciente encontrava-se completamente acordada sem nenhum desconforto. A analgo-sedação com Infusão Alvo-Controlada (TCI) de remifentanil foi, então, iniciada (alvo de 0,5 ng.mL<sup>-1</sup>) para facilitar as etapas cirúrgicas subsequentes e a laringoscopia com fibra ótica que se seguiria. Os músculos pré-laríngeos foram refletidos lateralmente. Uma janela foi criada na porção antero-inferior da cartilagem tireoide usando uma broca pequena. A decisão sobre o tamanho apropriado da prótese foi tomada com base na avaliação intraoperatória da qualidade da voz da paciente e no aspecto laringoscópico da prega vocal medializada. Após colocação da prótese, a infusão de remifentanil foi interrompida e se procedeu a sutura da incisão cirúrgica e a instalação de um pequeno dreno.

A paciente retornou para a enfermaria após uma hora de observação na unidade de recuperação pós-anestésica, sem intercorrências. No pós-operatório, a paciente ingeriu água 6 horas após a cirurgia iniciando dieta sólida gradualmente, a partir do primeiro dia pós-operatório. Recebeu alta no segundo dia com melhora importante da voz e sem complicações.

## Discussão

O papel da TPI está bem estabelecido para o tratamento de insuficiência glótica associada a paralisia de prega vocal. Entretanto, o manejo anestésico ideal para o procedimento ainda é controverso. Várias técnicas anestésicas foram descritas. Incluem anestesia local isolada ou com sedação,<sup>1</sup> anestesia geral e controle de vias aéreas com máscara laríngea,<sup>6-8</sup> e anestesia geral com intubação endotraqueal.<sup>9</sup> Cada técnica apresenta vantagens e desvantagens.

## Anestesia local

A anestesia local garante a cooperação do paciente, que é necessária para a avaliação de voz no intraoperatório.<sup>1</sup> Entretanto, a analgesia obtida às vezes é insuficiente e requer infiltrações suplementares de anestésicos locais durante a dissecação cirúrgica, o que torna o paciente ansioso. Além disso, o procedimento pode durar duas a três horas e ocasiona agitação e desconforto nos pacientes. A inclusão de sedação promove controle da ansiedade e melhor campo cirúrgico. Entretanto, plano adequado de anestesia pode ser difícil de ser atingido, especialmente em pacientes com apneia obstrutiva do sono, doença pulmonar obstrutiva crônica, asma grave ou obesidade, levando à redução no tônus dos músculos das vias aéreas, obstrução da respiração e hipoxemia. A sedação também diminui a confiabilidade dos testes de voz durante TPI, o que pode explicar a ocorrência de insucessos na tireoplastia devido a escolha de tamanho incorreto de implante.<sup>2</sup>

## Anestesia geral

Problemas anestésicos também surgem durante a anestesia geral. O teste de voz no intraoperatório é impossível e a decisão sobre o tamanho ótimo e colocação de prótese se baseia na visualização contínua via fibra ótica das cordas vocais, criando desafio potencial representado pelo compartilhamento das vias aéreas entre cirurgião e anestesio-ologista. Se for usado tubo endotraqueal, a visão das cordas vocais se torna limitada. Além disso, o uso da máscara laríngea para procedimentos com adução da aritenóide pode não ser adequado, pois torna a exposição cirúrgica mais difícil. Nesses casos, Stow et al. sugeriram desinflar temporariamente a máscara laríngea para melhor exposição.<sup>6</sup>

## Anestesia sequencial

Levando em consideração tudo o que foi apresentado acima, algumas equipes têm proposto anestesia sequencial em que a dissecação cirúrgica é realizada sob anestesia geral, permitindo imobilização do paciente e supressão da resposta laríngea à manipulação cirúrgica, seguido por período de sedação leve para a vocalização.<sup>10,11</sup> Entretanto, nem sempre é possível garantir a suave transição da anestesia geral para o estado de sedação, sem tosse ou movimentos bruscos do paciente.

## Bloqueio do plexo cervical

O BPC é amplamente empregado em procedimentos na região cervical, como na cirurgia de carótida ou tireoide.<sup>3</sup> O plexo cervical (C2–C4) é responsável pela inervação sensitiva cutânea da região cervical anterior, tecidos subcutâneos e músculos laríngeos extrínsecos, assim como da inervação do músculo esternocleidomastoideo. O BPC intermediário, complementado pelo BPC superficial (fig. 2), pode bloquear os quatro ramos cutâneos, assim como os ramos sensitivos e motores do plexo cervical, produzindo adequada anestesia para cirurgias da região cervical que envolvam a manipulação cutânea e os músculos cervicais adjacentes.<sup>3</sup>

É mais efetivo do que o BPC superficial sozinho e propicia anestesia mais completa, comparável ao BPC profundo, no entanto, com menos efeitos colaterais.

Até onde temos conhecimento, este é o primeiro relato clínico do uso de BPC superficial e intermediário combinados para a tireoplastia tipo I. Suresh et al. relataram um caso para cirurgia de corda vocal em paciente pediátrico acordado usando BPC superficial;<sup>12</sup> entretanto, o paciente descrito pelos autores estava sedado com midazolam IV (2 mg), fentanil IV (25 µg) e infusão de propofol (70 µg.kg<sup>-1</sup>.min<sup>-1</sup>). Como anteriormente mencionado, tal sedação poderia afetar a fonação intraoperatória<sup>2</sup> e causar obstrução de via aérea. No presente caso, a combinação do BPC superficial com o intermediário ofereceu ótimo conforto ao paciente e excelente condição cirúrgica da incisão da pele até a esqueletização da cartilagem tireoide. A necessidade de períodos prolongados de sedação foi eliminada, e o uso de analgo-sedação leve se restringiu às etapas que poderiam induzir ao desconforto, como laringoscopia com fibra ótica ou inserção final da prótese.

Complicações associadas aos BPC incluem toxicidade sistêmica por injeção do anestésico local na artéria vertebral ou veias jugulares externa ou interna, paralisia do nervo frênico, síndrome de Horner temporária, rouquidão por paralisia do Nervo Laríngeo Recorrente (NLR) e obstrução de via aérea no caso de paralisia concomitante do NLR contralateral. Entretanto, essas questões de segurança estão associadas principalmente ao BPC profundo.<sup>3</sup> Além disso, disфонia devido ao bloqueio do NLR ipsilateral após BPC intermediário é geralmente rara (2,4%),<sup>13</sup> sem significado clínico e com pouca probabilidade de afetar a qualidade da voz no intraoperatório da TPI, uma vez que o NLR já se encontra paralisado.

## Conclusões

A técnica descrita possibilita segurança para a via aérea durante a anestesia e condição cirúrgica adequada para o cirurgião, assim como possibilita a avaliação da fonação e ótimo conforto para o paciente. Assim, acreditamos que BPC superficial e intermediário combinado com analgo-sedação mínima é método promissor para manejo anestésico na TPI, especialmente para pacientes com via aérea comprometida.

## Padrões éticos

Foi obtido o consentimento informado por escrito da paciente e aprovação do Comitê de Ética para o artigo antes de redigir o relato de caso.

## Conflitos de interesse

Os autores declaram não haver conflitos de interesse.

## Referências

1. Isshiki N, Morita H, Okamura H, et al. Thyroplasty as a new phonosurgical technique. *Acta Otolaryngol (Stockh)*. 1974;78:451–7.

2. Oishi N, Herrero R, Martin A, et al. Is testing the voice under sedation reliable in medialization thyroplasty? *Logoped Phoniatr Vocol*. 2016;41:149–53.
3. Kim J-S, Ko JS, Bang S, et al. Cervical plexus block. *Korean J Anesthesiol*. 2018;71:274–88.
4. Choquet O, Dadure C, Capdevila X. Ultrasound-guided deep or intermediate cervical plexus block: the target should be the posterior cervical space. *Anesth Analg*. 2010;111:1563–4, author reply 1564-1565.
5. Montgomery WW, Blaugrund SM, Varvares MA. Thyroplasty: a new approach. *Ann Otol Rhinol Laryngol*. 1993;102:571–9.
6. Stow NW, Lee JW, Cole IE. Novel approach of medialization thyroplasty with arytenoid adduction performed under general anesthesia with a laryngeal mask. *Otolaryngol-Head Neck Surg Off J Am Acad Otolaryngol-Head Neck Surg*. 2012;146:266–71.
7. Razzaq I, Wooldridge W. A series of thyroplasty cases under general anaesthesia. *Br J Anaesth*. 2000;85:547–9.
8. Kanazawa T, Watanabe Y, Hara M, et al. Arytenoid adduction combined with medialization laryngoplasty under general anesthesia using a laryngeal mask airway. *Am J Otolaryngol*. 2012;33:303–7.
9. Zapater E, Oishi N, Hernández R, et al. Medialization thyroplasty under intubation anesthesia to restore the voice after cordectomy. *The Laryngoscope*. 2016;126:1404–7.
10. Sproson E, Nightingale J, Puxeddu R. Thyroplasty type I under general anaesthesia with the use of the laryngeal mask and a waking period to assess voice. *Auris Nasus Larynx*. 2010;37:357–60.
11. Saadeh CK, Rosero EB, Joshi GP, et al. Reducing sedation time for thyroplasty with arytenoid adduction with sequential anesthetic technique. *The Laryngoscope*. 2017;127:2813–7.
12. Suresh S, Templeton L. Superficial cervical plexus block for vocal cord surgery in an awake pediatric patient. *Anesth Analg*. 2004;98:1656–7, table of contents.
13. Alilet A, Petit P, Devaux B, et al. Ultrasound-guided intermediate cervical block versus superficial cervical block for carotid artery endarterectomy: The randomized-controlled CERVECHO trial. *Anaesth Crit Care Pain Med*. 2017;36:91–5.