



# REVISTA BRASILEIRA DE ANESTESIOLOGIA

Publicação Oficial da Sociedade Brasileira de Anestesiologia  
www.sba.com.br



## CARTA AO EDITOR

### O papel do bloqueio do quadrado lombar no manuseio hemodinâmico durante ressecção hepática



### The role of quadratus lumborum block in the hemodynamic management during hepatic resection surgery

*Cara Editora,*

A principal fonte de sangramento durante a ressecção do parênquima hepático é o refluxo das veias hepáticas avaliadas. Muitos grupos de cirurgia hepática defendem a hipótese de que a distensão das veias centrais aumenta o sangramento e a dificuldade de controlar a perda sanguínea durante a ressecção.<sup>1</sup>

Porém, os riscos de manter uma pressão venosa central (PVC) baixa (< 5 cm H<sub>2</sub>O) incluem instabilidade cardiovascular, embolia gasosa e disfunção renal.<sup>2</sup> Além disso, alguns pacientes precisam de uma PVC > 5 cm H<sub>2</sub>O para manter a estabilidade cardiovascular e, em outros casos, o refluxo venoso basal das veias hepáticas é aumentado, principalmente em pacientes com hipertensão pulmonar ou disfunção diastólica do ventrículo direito.

A complexidade do manejo hemodinâmico, especialmente quando envolve um estado perioperatório hipovolêmico devido à redução da ingesta de líquidos no perioperatório, é aumentada com o uso intraoperatório de analgesia peridural com anestésico local (AL).

Alguns estudos mostraram que os benefícios da anestesia peridural na ressecção hepática podem não ser tão diretos e predispor ao risco de transfusão.<sup>1</sup> Esse aumento do risco de transfusão pode ter como base o bloqueio simpático produzido pela analgesia peridural com AL que relaxa a musculatura lisa vascular e aumenta a capacitância venosa.<sup>1</sup>

Além disso, se um paciente estiver em cirurgia com PVC baixa, qualquer evento hipotensivo causado pelo bloqueio simpático peridural pode afetar diretamente a necessidade da administração de líquidos ou de vasoconstritores, o que pode alterar o limiar para a transfusão. Por essa razão, a maioria dos anesthesiologistas não administra o AL por via peridural durante o período intraoperatório em ressecção hepática.

Por outro lado, um controle efetivo da dor é essencial em cirurgia oncológica. Teoricamente, a dor mal controlada no período perioperatório resulta na ativação das respostas autonômicas e neuro-humorais e, conseqüentemente, no aumento das catecolaminas endógenas e dos níveis de

cortisol, leva a um meio extracelular que favorece tanto a angiogênese quanto a imunossupressão.<sup>3</sup>

Uma metanálise recente demonstrou que o uso perioperatório de anestesia regional foi associado à melhoria da sobrevida global, embora não tenha diminuído a recorrência do câncer.<sup>4</sup> Esse é um dos argumentos pelos quais não devemos confiar apenas nos analgésicos IV ou nos agentes hipnóticos no período intraoperatório para o manejo anestésico de pacientes submetidos à cirurgia oncológica.

Além disso, embora ainda sejam inconclusivos os dados sobre a possibilidade de os opioides ou alguns tipos de anestesia geral afetarem a recorrência do câncer, a expressão dos mediadores inflamatórios é alterada durante a anestesia geral, o que pode prejudicar a atividade das células exterminadoras naturais (NK cells) e, além disso, a superexpressão do receptor opioide  $\mu$  foi documentada em células de câncer de mama e em várias células de câncer de pulmão de células não pequenas, os agonistas de opioides aumentam a migração de células tumorais, o crescimento de tumores e as metástases.<sup>3</sup>

Na maioria dos casos de ressecção hepática, o bloqueio do quadrado lombar (QL) tipo 1 com ropivacaína a 0,375% (25–30 mL, de acordo com a altura do paciente), em regra, é administrado 30 min antes da indução (fig. 1).

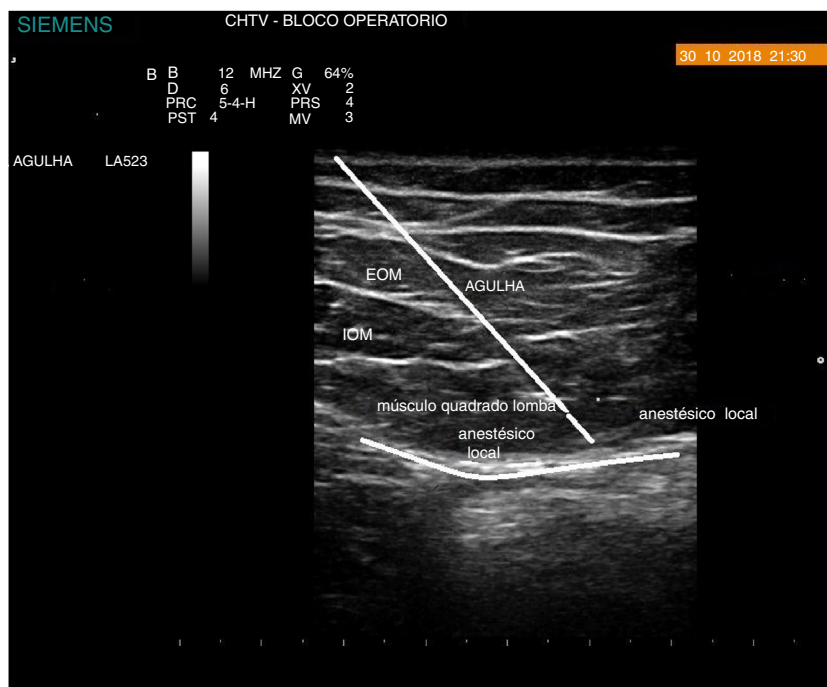
A adesão a essa regra é importante para reduzir o risco de falha no diagnóstico de qualquer evento hipotensivo relacionado ao bloqueio do QL antes da indução. É de nosso conhecimento que os bloqueios unilaterais do QL não foram associados à hipotensão, mas existe uma possibilidade teórica, porque a disseminação do AL para o espaço paravertebral torácico pode ocorrer e o prolongamento da hipotensão foi descrito em bloqueios bilaterais do QL em um caso isolado.<sup>5</sup>

Entretanto, após a colocação de uma anestesia peridural torácica baixa, um opioide lipofílico é administrado através do cateter (75  $\mu$ g de fentanil).

Essa abordagem, que combina anestesia geral (AG) com bloqueio do QL e analgesia peridural com opioide no intraoperatório, tem várias vantagens na ressecção hepática não enfatizadas anteriormente.

O bloqueio do QL permite o uso de apenas uma pequena quantidade de opioides intravenosos e, o mais importante, reduz a dose de hipnóticos intravenosos ou de medicamentos halogenados após a indução. Isso contribui para um controle hemodinâmico melhor, pois reduz o risco de hipotensão, administração excessiva de líquidos ou uso de vasoconstritores e também reduz o risco de transfusão. Notavelmente, essa é uma mudança crucial no manejo anestésico em ressecção hepática sob PVC baixa.

Em oposição à analgesia peridural com AL, que pode causar hipotensão por seu efeito simpático direto, se a



**Figura 1** Bloqueio do quadrado lombar tipo 1. O paciente foi mantido em decúbito dorsal (o lado direito foi elevado por um pequeno travesseiro). O bloqueio bilateral do QL1 guiado por ultrassom foi feito com uma agulha de 85 mm e 21G (Echoplex, Vygon®, Ecouen, França), direcionada no plano para o feixe do sistema de ultrassom de alta frequência (sonda: Acuson® P300, Siemens AG® Muenchen, Alemanha). Visualizamos a dispersão do AL em direção medial na superfície anterior do quadrado lombar (QL) posteriormente à camada anterior da fâscia toracolombar. IOM: músculo oblíquo interno; EOM: músculo oblíquo externo (o paciente autorizou a publicação desta imagem).

hipotensão ocorrer em um caso no qual o bloqueio do QL foi usado em combinação com GA para ressecção hepática, essa ocorrência estará relacionada principalmente à profundidade excessiva da anestesia, perda sanguínea, estado pré-operatório hipovolêmico ou outra complicação intraoperatória e menos relacionada ao bloqueio do QL.

Os bloqueios do QL tipo 1 (QL1) bloqueiam no mínimo os dermatômos de T6 a L1, que cobrem a maior parte da área da parede abdominal envolvida em diferentes tipos de incisões comumente usadas na ressecção hepática aberta, principalmente na incisão subcostal em forma de J. Há relato que demonstra que o bloqueio do QL1 pode produzir bloqueio até T4 e, caudalmente, até L2-L3.<sup>6</sup>

Em 2011, Carney et al. administraram um bloqueio do QL e, mediante ressonância magnética, observaram a dispersão posterior do contraste para o espaço paravertebral (EPV) – da quinta vértebra torácica ao nível da primeira vértebra lombar; essa dispersão pode produzir analgesia visceral, mas traz o risco de bloqueio simpático e hipotensão, particularmente em bloqueios bilaterais.<sup>6</sup> Porém, a dispersão de AL para o EPV torácico ainda está em debate.

Eu também administro fentanil peridural durante a cirurgia como um adjuvante para cobrir a dor somática que cruza a linha média para o lado contralateral (depende do tipo de incisão), bem como a dor visceral, e para reduzir a quantidade total de opioides administrados, somam-se todas as vias.

A quantidade de AL que atinge o EPV torácico pode depender do tipo de bloqueio do QL (QL1, QL2, transmuscular ou intramuscular), do volume injetado e da capacidade

de o paciente produzir contração muscular que pode contribuir para a dispersão cefálica do AL para o EPV torácico.

A intensidade da dor visceral é reduzida porque os escores de dor são muito baixos (0–2 na escala numérica de avaliação), a dor referida é principalmente na região da incisão no pós-operatório imediato (apesar da administração adicional de apenas 1 g de paracetamol IV antes da emergência anestésica) e as necessidades intraoperatórias de opioides IV são residuais após a indução.

A infusão peridural para o controle da dor no pós-operatório, em um contexto de analgesia multimodal, é iniciada 30 minutos (min) após a admissão do paciente na sala de recuperação pós-anestésica (SRPA), com ropivacaína (1,5 mg.mL<sup>-1</sup>) e fentanil (2 µg.mL<sup>-1</sup>) a uma taxa de 5 mL.h<sup>-1</sup>, sem administração de um bolo inicial.

Como opção a essa técnica, pode-se considerar o bloqueio TAP subcostal (mas esse bloqueio nunca fornecerá alívio da dor visceral e a dispersão dos bloqueios TAP é frequentemente limitada e menos confiável), os bloqueios do plano do eretor da espinha ou retrolaminares ou o bloqueio paravertebral, mas, teoricamente, nesses últimos casos, o risco de hipotensão será comparativamente mais elevado porque as quantidades de AL que atingem o EPV poderiam ser maiores.

Considero que a analgesia peridural ainda é uma técnica confiável para analgesia pós-operatória em casos de ressecção hepática, embora haja discussão sobre a possibilidade de o comprometimento da coagulação pós-ressecção aumentar o risco de hematoma epidural (não há evidência do aumento da incidência de reações adversas).<sup>2</sup>

Em conclusão, acreditamos que o bloqueio do QL pode afetar indiretamente o manejo hemodinâmico intraoperatório durante ressecção hepática sob PVC baixa.

Pensar que a técnica anestésica pode fazer diferença em relação aos resultados do câncer muitos anos após uma única e unimodal intervenção é um conceito muito promissor. No entanto, acredito que a anestesia regional tem um papel que não se limita apenas à analgesia, ao efeito poupador de opioides ou às propriedades antitumorais diretas e indiretas, mas pode afetar o resultado e a sobrevida do paciente de muitas outras maneiras no contexto da “recuperação melhorada após a cirurgia”, principalmente contribui para a estabilidade hemodinâmica no perioperatório ao modificar o manejo da anestesia geral, com analgesia aprimorada sem a administração peridural de AL.

### Consentimento livre e esclarecido do paciente

O paciente assinou o termo de consentimento livre e esclarecido para o manejo e as intervenções anestésicas. A técnica não é uma intervenção nova. De fato, apenas uma imagem ultrassonográfica do paciente é apresentada, como exemplo. O paciente deu permissão por escrito para a publicação da imagem, com detalhes anônimos do caso.

De acordo com a legislação nacional e com as normas do hospital, não é necessário obter a aprovação do Comitê de Ética hospitalar para a publicação dos relatos de caso, desde que o paciente tenha autorizado a publicação anônima de seus detalhes clínicos.

### Conflitos de interesse

O autor declara não haver conflitos de interesse.

### Agradecimento

Ao Dr. José Pedro Assunção por todo o apoio prestado.

### Referências

1. Page AJ, Kooby DA. Perioperative management of hepatic resection. *J Gastrointest Oncol.* 2012;3:19–27.
2. Hartog A, Mills G. Anaesthesia for hepatic resection surgery. *Contin Educ Anaesth Crit Care.* 2009;9:1–5.
3. Le-Wendling L, Nin O, Capdevila X. Cancer recurrence and regional anesthesia: the theories, the data, and the future in outcomes. *Pain Med.* 2016;17:756–75.
4. Sun Y, Li T, Gan TJ. The effects of perioperative regional anesthesia and analgesia on cancer recurrence and survival after oncology surgery. *Reg Anesth Pain Med.* 2015;40:589–98.
5. Almeida C, Assunção JP. Hypotension associated to a bilateral quadratus lumborum block performed for post-operative analgesia in an open aortic surgery case. *Rev Bras Anesthesiol.* 2018;68:657–60.
6. Carney J, Finnerty O, Rauf J, et al. Studies on the spread of local anaesthetic solution in transversus abdominis plane blocks. *Anaesthesia.* 2011;66:1023–30.

Carlos Rodrigues Almeida 

*Centro Hospitalar Tondela Viseu, Departamento de Anestesiologia, Viseu, Portugal*

*E-mail: carlosralmeida@gmail.com*

Disponível na Internet em 18 de outubro de 2019

<https://doi.org/10.1016/j.bjan.2019.05.004>

0034-7094/ © 2019 Sociedade Brasileira de Anestesiologia.

Publicado por Elsevier Editora Ltda. Este é um artigo Open Access sob uma licença CC BY-NC-ND (<http://creativecommons.org/licenses/by-nc-nd/4.0/>).

## Deficiência de metiltetrahidrofolato redutase e anestesia: importância de uma avaliação pré-operatória detalhada



### Methylenetetrahydrofolate Reductase deficiency and anesthesia: importance of a detailed preoperative evaluation

*Cara Editora,*

A metilenetetrahidrofolato redutase é uma enzima importante responsável pelo metabolismo da homocisteína e do folato.<sup>1</sup> A deficiência dessa enzima é descrita como um distúrbio autossômico recessivo que resulta em aumento dos níveis de homocisteína no organismo, conhecido como deficiência de metilenetetrahidrofolato redutase (MTHFR).<sup>1</sup> Os pacientes com essa deficiência são basicamente classificados em homozigotos (menos comum) e heterozigotos (a variação mais prevalente).<sup>1</sup> A mutação do gene MTHFR

tem capacidade limitada de usar o folato nutritivo essencial que, ao disparar uma reação em cadeia, culminaria em aterosclerose prematura e consequentes insultos isquêmicos.<sup>1</sup> O mecanismo completo não é totalmente compreendido, embora a hiper-homocisteinemia apresente propriedades hipercoaguláveis e tenha sido associada à disfunção endotelial. A detecção da mutação é geralmente observada após um evento trombótico inexplicável em um “paciente saudável” anteriormente. Após o diagnóstico, os membros da família devem ser orientados a fazer uma triagem genética para essa mutação.

Caso a detecção não seja feita, o paciente corre um alto risco de complicações durante e após a exposição ao óxido nítrico (N<sub>2</sub>O). O uso de óxido nítrico é frequente em sala de cirurgia como um segundo gás e os dentistas também o usam comumente em suas clínicas. A metionina sintase é a enzima responsável pela reação que transforma a homocisteína em metionina.<sup>2</sup> O óxido nítrico inibe essa enzima, resulta em níveis elevados de homocisteína.<sup>2</sup> O acúmulo de homocisteína, conhecido como hiper-homocisteinemia, aumenta o risco de trombose venosa e arterial em até seis