



# REVISTA BRASILEIRA DE ANESTESIOLOGIA

Publicação Oficial da Sociedade Brasileira de Anestesiologia  
[www.sba.com.br](http://www.sba.com.br)



## INFORMAÇÃO CLÍNICA

# Manejo anestésico de paciente com cianose grave após estenose de valva bioprotética



Jun Zeng e Wei Wei\*

Sichuan University, West China Hospital, Department of Anesthesiology, Chengdu, China

Recebido em 24 de janeiro de 2018; aceito em 23 de junho de 2018

Disponível na Internet em 13 de novembro de 2018

### PALAVRAS-CHAVE

Anestesia;  
Cianose;  
Estenose de valva  
bioprotética;  
Anomalia de Ebstein

### KEYWORDS

Anesthesia;  
Cyanosis;  
Bioprosthetic valve  
stenosis;  
Ebstein's anomaly

**Resumo** Apresentamos o caso de uma paciente de 39 anos, com hipoxemia em risco de vida após a substituição da valva tricúspide devido à anomalia de Ebstein e cianose grave devido à estenose de valva bioprotética e comunicação interatrial. O manejo anestésico de um paciente com disfunção obstrutiva grave de prótese valvar pode ser um desafio. Os pacientes com anomalia de Ebstein também precisam de atenção especial para manter a pressão equalizada entre o átrio direito e o esquerdo. A ecocardiografia transesofágica e a saturação cerebral de oxigênio forneceram informações em tempo real nos cuidados perioperatórios.

© 2018 Sociedade Brasileira de Anestesiologia. Publicado por Elsevier Editora Ltda. Este é um artigo Open Access sob uma licença CC BY-NC-ND (<http://creativecommons.org/licenses/by-nc-nd/4.0/>).

### Anesthetic management for patient with severe cyanosis following bioprosthetic valve stenosis

**Abstract** We presented a 39-year-old female patient with life-threatening hypoxemia after tricuspid valve replacement because of Ebstein's anomaly. And the severe cyanosis is due to bioprosthetic valve stenosis and atrial septal defect. Anesthetic management of a patient with severe obstructive prosthetic valve dysfunction can be challenging. Similar considerations should be given to patients with Ebstein's anomaly to maintain the pressure equalized between the right and left atrial. Transesophageal echocardiography and cerebral oxygen saturation provided real time information in perioperative care.

© 2018 Sociedade Brasileira de Anestesiologia. Published by Elsevier Editora Ltda. This is an open access article under the CC BY-NC-ND license (<http://creativecommons.org/licenses/by-nc-nd/4.0/>).

## Introdução

A trombose de prótese valvar é uma complicação devastadora resultante do uso de válvulas mecânicas. Alguns

\* Autor para correspondência.

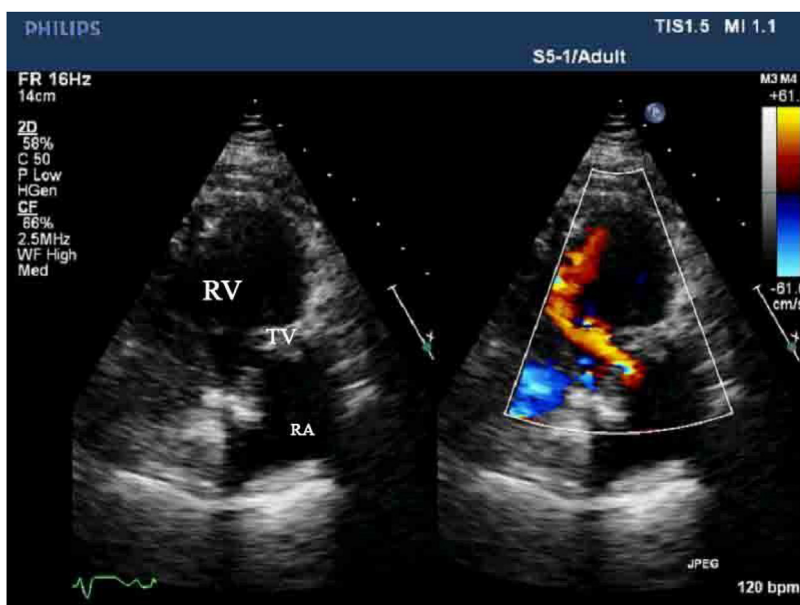
E-mail: [weiw@scu.edu.cn](mailto:weiw@scu.edu.cn) (W. Wei).

tratamentos diferentes de estenose de prótese valvar têm sido relatados. O tratamento cirúrgico inclui uma trombec-tomia e a substituição valvar ainda é o único tratamento efetivo para o paciente instável. A mortalidade varia de 0% a 60%, depende da classe funcional na apresentação e da urgência da operação.<sup>1,2</sup> Relatamos um caso bem-sucedido de paciente com cianose grave e hipoxemia em risco de vida devido a uma estenose trombótica de valva bioprotética e um grande defeito do septo atrial (DSA), requereu cirurgia de substituição da valva bioprotética.

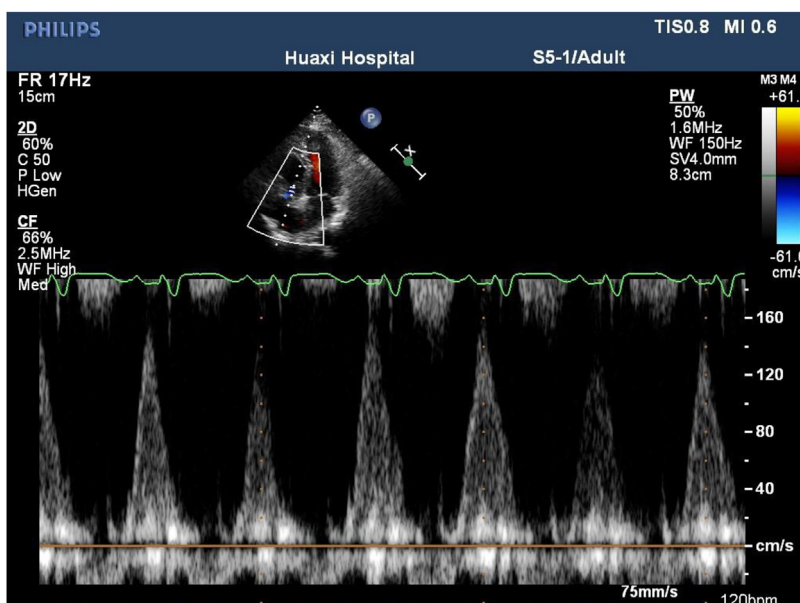
## Relato de caso

Uma mulher de 39 anos, 50 kg, apresentou-se ao serviço de emergência com um mês de história de aumento da

fatigabilidade, dispnea ao esforço. Um ano antes, a paci-ente sentira palpitação e fora diagnosticada com anomalia de Ebstein, defeito do septo atrial combinado com síndrome de Wolff-Parkinson-White. A paciente recebeu terapia de ablação por radiofrequência através de cateter e havia sido submetida à substituição da valva tricúspide havia quatro meses. Uma valva bioprotética de 31 mm foi implantada e o DSA foi deixado aberto. A paciente recebeu 100 mg/dia de aspirina por via oral após a cirurgia. O índice internacio-nal normalizado (*International Normalized Ratio* – INR) era de 1,1 na admissão. O exame físico revelou cianose grave, frequência cardíaca regular de 124 batimentos.min<sup>-1</sup>, pres-são arterial de 98/64 mm Hg, respiração de 24 ciclos.min<sup>-1</sup> com oximetria de pulso (SPO<sub>2</sub>) de 60%. O ecocardiograma transtorácico (ETT) demonstrou vegetação na bioprótese



**Figura 1** A ecocardiografia transtorácica (ETT) mostra a bioprótese tricúspide e o Doppler colorido mostra o jato estreito do influxo ventricular direito produzido pela prótese tricúspide trombada (RA: atrial direito; RV: ventrículo direito; TV: valva tricúspide).



**Figura 2** Gradiente de Doppler aumentado através da prótese tricúspide trombada.

que causava estenose da valva tricúspide protética com gradiente médio de 5 mmHg, *shunt* bilateral através do DSA (figs. 1 e 2; Apêndice A – Vídeo 1 do Material Suplementar).

A paciente estava programada para uma nova substituição da valva bioprotética e cirurgia de Glenn bidirecional. Ao chegar à sala de cirurgia, estava em posicionamento semirreclinado com cianose severa. Os parâmetros hemodinâmicos iniciais eram pressão arterial de 110/70 mm Hg, frequência cardíaca de 58 batimentos.min<sup>-1</sup>, oximetria de pulso de 32% com 4L de oxigênio via máscara facial. A artéria radial esquerda e a veia jugular interna direita foram canuladas sob anestesia local. A gasometria arterial mostrou pH de 7,463; pCO<sub>2</sub> de 34,5 mm Hg; pO<sub>2</sub> de 28,2 mmHg; SatO<sub>2</sub> de 43%; HCO<sub>3</sub> de 25,2 mmol.L<sup>-1</sup>. Para avaliar o efeito da anestesia na paciente, sevoflurano a 3% em oxigênio a 100% foi administrado. Após a perda de consciência, observamos que os sinais vitais estavam estáveis, então 20 µg de sufentanil, 50 mg de rocurônio e 2 mg de midazolam foram administrados por via intravenosa. A intubação foi feita com sucesso em combinação com anestesia local das vias aéreas. Para manter a resistência vascular sistêmica e a função do ventrículo direito, norepinefrina e epinefrina (0,02 µg.kg<sup>-1</sup>.min<sup>-1</sup>) foram infundidas continuamente. Os valores de pressão arterial e SatO<sub>2</sub> estavam quase iguais aos anteriores. O ecocardiograma transesofágico confirmou a estenose da valva tricúspide (Apêndice A – Vídeo 2 do Material Suplementar). A circulação extracorpórea (CEC) foi estabelecida pela artéria e veia femorais. No início da CEC, a SatO<sub>2</sub> ainda estava baixa (52%) devido à drenagem e ao fluxo inadequados. Após a esternotomia mediana, a canulação foi trocada para a aorta e a SatO<sub>2</sub> subiu para 100%. No intraoperatório, múltiplas trombozes foram encontradas na bioprótese, causavam estenose da valva tricúspide. Portanto, a valva tricúspide foi substituída por uma valva bioprotética de 29 mm, o defeito do septo atrial foi reduzido de 10 para 2 mm, juntamente com a cirurgia de Glenn bidirecional (Apêndice A – Vídeo 3 do Material Complementar). Não houve eventos marcantes na sala de cirurgia e na UTI cardíaca. A paciente recebeu warfarina (1,95 mg/dia) após a cirurgia e o INR variou de 2,43 a 2,58.

## Discussão

A trombose é uma complicação rara, mas grave, de valvas protéticas cardíacas e a incidência geral relatada de trombose da prótese valvar esquerda varia de 0,1% a 5,7% ao ano.<sup>3</sup> A incidência de trombose valvar é maior na posição tricúspide do que em valva à esquerda, pois a baixa velocidade do sangue através da valva propicia a trombose.<sup>4</sup> Durante as últimas décadas, a terapia trombolítica (TT) e a anticoagulação intensificada são a primeira escolha de tratamentos na trombose da prótese valvar direita devido a taxas mais altas de mortalidade associadas à cirurgia.<sup>5</sup> Porém, para essa paciente com cianose em risco de vida, a cirurgia de emergência foi a única opção para salvar a sua vida.

No presente caso, a fisiopatologia é semelhante àquela de um paciente com anomalia de Ebstein e defeito do septo atrial. A cianose severa foi causada por um grande *shunt* da direita para a esquerda no nível atrial devido à estenose das próteses obstrutivas no local da valva tricúspide.

Enquanto o débito cardíaco sistêmico depende da quantidade de *shunt*, para o anestesiolegista o ponto chave é manter a pressão equalizada entre o átrio direito e o esquerdo. Uma intervenção ou circunstância que aumente a pressão atrial direita deve ser evitada. Aumentos na resistência vascular pulmonar (acidemia, hipoxemia, hiper-carbia) e administração excessiva de líquidos intravenosos são exemplos de tais circunstâncias. O uso de pressão expiratória final positiva (*Positive End-Expiratory Pressure* – PEEP) deve, quando possível, ser evitado, porque pode aumentar a pós-carga do VD e comprometer a sua função.

Para essa paciente, o uso de inotrópicos foi necessário antes e depois da circulação extracorpórea porque o ventrículo direito era pequeno e a função sistólica estava comprometida. A cirurgia de Glenn bidirecional foi feita para diminuir a carga do volume no ventrículo direito e assim preservar a função cardíaca direita. Vasoconstritores, como noradrenalina, podem ser uma boa escolha, porque seu efeito alfa-agonista predominante é combinado com algum beta-agonista limitado.<sup>6</sup>

O ecocardiograma transesofágico (ETE) é uma monitoração-padrão para esse tipo de paciente. O ETE forneceu informações em tempo real da função ventricular, da gravidade da estenose da valva tricúspide e da quantidade de derivação atrial. O ETE também ajuda no aprimoramento da pré-carga e na avaliação da função do VD e VE no período pós-operatório, orienta assim o uso de inotrópicos.

## Conflitos de interesse

Os autores declaram não haver conflitos de interesse.

## Apêndice A. Material adicional

Pode-se consultar o material adicional para este artigo na sua versão eletrônica disponível em [doi:10.1016/j.bjan.2018.06.010](https://doi.org/10.1016/j.bjan.2018.06.010).

## Referências

1. Lengyel M, Fuster V, Keltai M, et al. Guidelines for management of left-sided prosthetic valve thrombosis: a role for thrombolytic therapy. *J Am Coll Cardiol*. 1997;30:1521–6.
2. Vitale N, Renzulli A, Cerasuolo F, et al. Prosthetic valve obstruction: thrombolysis versus operation. *Ann Thorac Surg*. 1994;57:365–70.
3. Vongpatanasin W, Hillis LD, Lange RA. Prosthetic heart valves. *N Engl J Med*. 1996;335:407–16.
4. Kalçık M, Gürsoy OM, Astarçioğlu MA, et al. A serial fluoroscopy-guided thrombolytic therapy of a mechanical tricuspid prosthetic valve thrombosis with low-dose and ultra-slow infusion of tissue-type plasminogen activator. *Arch Turk Soc Cardiol*. 2014;42:478–81.
5. Nishimura RA, Otto CM, Bonow RO, et al. 2014 AHA/ACC guidelines for the management of patients with valvular heart disease. A report of the American College of Cardiology/American Heart Association Task Force on Practice Guidelines. *J Am Coll Cardiol*. 2014;63:57–185.
6. Lerner A, Dinardo JA, Comunale ME. Anesthetic management for repair of Ebstein's anomaly. *J Cardiothorac Vasc Anesth*. 2003;17:232–5.