



REVISTA BRASILEIRA DE ANESTESIOLOGIA

Publicação Oficial da Sociedade Brasileira de Anestesiologia
www.sba.com.br



ARTIGO CIENTÍFICO

Bloqueio do plano abdominal transversal guiado por ultrassom em pacientes submetidos à colecistectomia laparoscópica: comparação da eficácia de bupivacaína e levobupivacaína no controle da dor pós-operatória



Arzu Yıldırım Ar^{a,*}, Dilek Erdoğan Arı^a, Yıldız Yiğit Kuplay^a, Yalın İşcan^b,
Firdevs Karadoğan^a, Damla Kırım^a e Fatma Nur Akgün^a

^a Fatih Sultan Mehmet Educational and Research Hospital, Anesthesiology and Reanimation Department, Istanbul, Turquia

^b Fatih Sultan Mehmet Educational and Research Hospital, General Surgery Department, Istanbul, Turquia

Recebido em 18 de julho de 2017; aceito em 11 de fevereiro de 2018

Disponível na Internet em 22 de junho de 2018

PALAVRAS-CHAVE

Bupivacaína;
Colecistectomia;
Cirurgia
laparoscópica;
Levobupivacaína;
Analgésia
pós-operatória

Resumo

Justificativa e objetivo: O uso do bloqueio do plano transversal abdominal com diferentes anestésicos locais é considerado como parte do regime de analgesia multimodal em pacientes submetidos à colecistectomia laparoscópica. No entanto, nenhum estudo comparando bupivacaína e levobupivacaína para bloqueio do plano transversal abdominal foi publicado. Nosso objetivo foi comparar bupivacaína e levobupivacaína em bloqueio do plano transversal abdominal guiado por ultrassom em pacientes submetidos à colecistectomia laparoscópica.

Métodos: Cinquenta pacientes (ASA I/II), submetidos à colecistectomia laparoscópica foram alocados aleatoriamente em dois grupos. Após a indução da anestesia, o bloqueio do plano transversal abdominal bilateral guiado por ultrassom foi realizado com 30 mL de bupivacaína a 0,25% no Grupo B ($n = 25$) e 30 mL de levobupivacaína a 0,25% no Grupo L ($n = 25$) para cada lado. O nível de dor foi avaliado usando a escala visual analógica de 10 cm em repouso e durante a tosse em 1, 5, 15, 30 minutos e em 1, 2, 4, 6, 12 e 24 horas após a operação. Quando a escala visual analógica > 3 , os pacientes receberam 10 mg de tenoxicam por via intravenosa (IV). Se a escala visual analógica permanecesse > 3 , os pacientes recebiam tramadol IV ($1 \text{ mg} \cdot \text{kg}^{-1}$). Em caso de analgesia inadequada, um analgésico de resgate foi administrado. A necessidade de analgésico e o tempo até a primeira solicitação de analgésico foram registrados.

Resultados: Os escores da escala visual analógica não mostraram diferença, exceto no primeiro e quinto minutos de pós-operatório, onde a escala visual analógica foi maior no Grupo L ($p < 0,05$). A necessidade de analgésico foi semelhante em ambos os grupos. O tempo até a primeira solicitação de analgésico foi menor no Grupo L ($4,35 \pm 6,92 \text{ min vs. } 34,91 \pm 86,26 \text{ min}$, $p = 0,013$).

* Autor para correspondência.

E-mail: dr.arzuyildirim@hotmail.com (A. Yıldırım Ar).

KEYWORDS

Bupivacaine;
Cholecystectomy;
Laparoscopic surgery;
Levobupivacaine;
Postoperative
analgesia

Conclusões: Bupivacaína e levobupivacaína apresentaram eficácia similar no bloqueio TAP em pacientes submetidos à colecistectomia laparoscópica.

© 2018 Sociedade Brasileira de Anestesiologia. Publicado por Elsevier Editora Ltda. Este é um artigo Open Access sob uma licença CC BY-NC-ND (<http://creativecommons.org/licenses/by-nc-nd/4.0/>).

Ultrasound-guided transversus abdominis plane block in patients undergoing laparoscopic cholecystectomy: comparison of efficacy of bupivacaine and levobupivacaine on postoperative pain control

Abstract

Background and objective: The use of transversus abdominis plane block with different local anesthetics is considered as a part of multimodal analgesia regimen in laparoscopic cholecystectomy patients. However no studies have been published comparing bupivacaine and levobupivacaine for transversus abdominis plane block. We aimed to compare bupivacaine and levobupivacaine in ultrasound-guided transversus abdominis plane block in patients undergoing laparoscopic cholecystectomy.

Methods: Fifty patients (ASA I/II), undergoing laparoscopic cholecystectomy were randomly allocated into two groups. Following anesthesia induction, ultrasound-guided bilateral transversus abdominis plane block was performed with 30 mL of bupivacaine 0.25% in Group B ($n = 25$) and 30 mL of levobupivacaine 0.25% in Group L ($n = 25$) for each side. The level of pain was evaluated using 10 cm visual analog scale (VAS) at rest and during coughing 1, 5, 15, 30 min and 1, 2, 4, 6, 12 and 24 h after the operation. When visual analogue scale >3 , the patients received IV tenoxicam 20 mg. If visual analogue scale remained >3 , they received IV tramadol 1 mg.kg⁻¹. In case of inadequate analgesia, a rescue analgesic was given. The analgesic requirement, time to first analgesic requirement was recorded.

Results: Visual analogue scale levels showed no difference except first and fifth minutes postoperatively where VAS was higher in Group L ($p < 0.05$). Analgesic requirement was similar in both groups. Time to first analgesic requirement was shorter in Group L (4.35 ± 6.92 min vs. 34.91 ± 86.26 min, $p = 0.013$).

Conclusions: Bupivacaine and levobupivacaine showed similar efficacy at TAP block in patients undergoing laparoscopic cholecystectomy.

© 2018 Sociedade Brasileira de Anestesiologia. Published by Elsevier Editora Ltda. This is an open access article under the CC BY-NC-ND license (<http://creativecommons.org/licenses/by-nc-nd/4.0/>).

Introdução

Embora a colecistectomia laparoscópica seja um procedimento minimamente invasivo, níveis moderados de dor são observados no pós-operatório imediato, principalmente nas primeiras 24 horas (h) devido a diferentes motivos.^{1,2} O manejo da dor pós-operatória é importante porque a dor aumenta o tempo de internação hospitalar e o risco de morbidade. A analgesia multimodal é usada para a dor observada no período pós-operatório. Para tal, agentes anti-inflamatórios não esteroides (AINEs), paracetamol, opioides, gabapentinas e outros medicamentos similares são usados. O bloqueio do plano transversal abdominal (*Transversus Abdominis Plane* – TAP) é aceito como outro constituinte da analgesia multimodal.^{3,4} O uso de opioides, um modo tradicional de tratamento para o controle da dor, é restrito devido a náuseas, vômitos, constipação, retenção urinária, sedação e depressão respiratória resultante.³ A analgesia peridural torácica para dor pós-operatória tem se mostrado ser mais eficaz do que a analgesia intravenosa controlada pelo paciente, embora a anestesia peridural

esteja associada a riscos de punção dural, nível alto de bloqueio peridural, hematoma e infecção peridural.⁵ Precaução também deve ser tomada com o uso de AINEs devido a possíveis efeitos colaterais em pacientes idosos, pacientes com insuficiência renal, cardíaca, hematopoiética e hepática e em pacientes com história positiva de sangramento gastrointestinal.⁶

Atualmente, o bloqueio TAP é usado para o manejo da dor pós-operatória após vários procedimentos cirúrgicos, tais como apendicectomia aberta/laparoscópica, cesariana, histerectomia total abdominal, colecistectomia laparoscópica, prostatectomia aberta, transplante renal e abdominoplastia, entre outros.^{1,4,7-9} Hebbard et al. descreveram o bloqueio TAP guiado por ultrassom em 2007.¹⁰ O uso da ultrassonografia permite a localização correta do local da injeção e a visualização da distribuição do anestésico local, eleva a taxa de sucesso e reduz a taxa de complicações.¹⁰ Uma quantidade considerável de estudos mostra que o bloqueio TAP é uma boa escolha de analgesia pós-operatória nos casos de colecistectomia laparoscópica.^{1,7,8,11} Há publicações de seu uso com diferentes anestésicos

locais.^{7,8,11-16} Porém, não há estudo publicado que compare bupivacaína e levobupivacaína para o bloqueio TAP. Portanto, em nosso estudo, objetivamos comparar a eficácia analgésica pós-operatória de bupivacaína e levobupivacaína em bloqueio TAP guiado por ultrassom em casos convencionais de colecistectomia laparoscópica com quatro portas.

Material e métodos

Após a aprovação do Comitê de Ética em Pesquisa e Treinamento do Hospital Fatih Sultan Mehmet (reg. N° 2013/53) e obtenção de assinaturas dos pacientes em termos de consentimento informado, 52 pacientes ASA I e II, agendados para colecistectomia laparoscópica eletiva após diagnóstico de colelitíase sintomática, foram incluídos neste estudo duplo-cego. Os pacientes foram alocados aleatoriamente em dois grupos por um anestesista que não esteve envolvido no estudo, com o sistema de envelope lacrado. Os critérios de exclusão foram índice de massa corporal > 35 kg.m⁻², alergia conhecida aos medicamentos do estudo, insuficiência hepática ou renal crônica e tratamento pré-operatório com agentes anti-inflamatórios opioides ou não esteroides para dor crônica. Caso a cirurgia laparoscópica fosse alterada para procedimento aberto, o paciente seria excluído do estudo.

Os pacientes não receberam medicação pré-anestésica. Dentro da sala de operação, foram monitorados com eletrocardiograma, pressão arterial não invasiva e saturação periférica de oxigênio (SpO₂). Os níveis de frequência cardíaca (FC) e pressão arterial média (PAM) foram registrados em intervalos de 15 minutos (min), bem como os tempos cirúrgicos. Infusão de NaCl a 0,9% a uma taxa de 7 mL.kg⁻¹.h⁻¹ foi administrada durante toda

a operação. A indução anestésica foi feita com propofol (2-2,5 mg.kg⁻¹), fentanil (1 mcg.kg⁻¹), rocurônio (0,6 mg.kg⁻¹), seguido de sevoflurano (1-2%) e remifentanil (0,025-0,75 mcg.kg⁻¹.min⁻¹) para manutenção. Em todos os pacientes, a colecistectomia laparoscópica com quatro portas foi feita pelo mesmo cirurgião.

Após a indução da anestesia e antes do início da cirurgia, todos os 52 pacientes foram examinados com sondas ultrassônicas lineares bilaterais (Famio 8; Toshiba, Ootawarashi, Japão), posicionadas transversalmente na linha axilar média entre a crista ilíaca e a margem costal. Os músculos oblíquo externo, oblíquo interno e transversos do abdome foram detectados (fig. 1A). Uma agulha Braun de 10 cm (calibre 21G, 100 mm, Melsungen, Alemanha) foi inserida com abordagem anterior no plano. Após confirmar a localização da agulha com 2 mL de NaCl 0,9%, o Grupo B (n=26) recebeu 30 mL de bupivacaína a 0,25% e o Grupo L (n=26) recebeu 30 mL de levobupivacaína a 0,25% de cada lado (fig. 1 B). Os anestésicos locais foram administrados por um anestesista sem conhecimento do fármaco injetado para o bloqueio TAP. Paracetamol (1 g) foi administrado por via intravenosa imediatamente antes do fim da operação. No pré-operatório, todos os pacientes receberam instruções sobre o uso da escala VAS de 10 cm (0: sem dor, 10: pior dor imaginável). Nos minutos um, cinco, 15 e 30 e nas horas um, quatro, seis, 12 e 24 após a operação, os parâmetros hemodinâmicos (FC, PAM) foram medidos e a intensidade da dor em repouso e durante a tosse foi avaliada com a VAS. Caso o escore VAS fosse superior a 3 no período pós-operatório, 20 mg de tenoxicam seriam administrados por via intravenosa. Caso o escore EVA permanecesse acima de 3, a despeito do tratamento, 1 mg.kg⁻¹ de tramadol intravenoso seria adicionado. Nos casos em que o escore

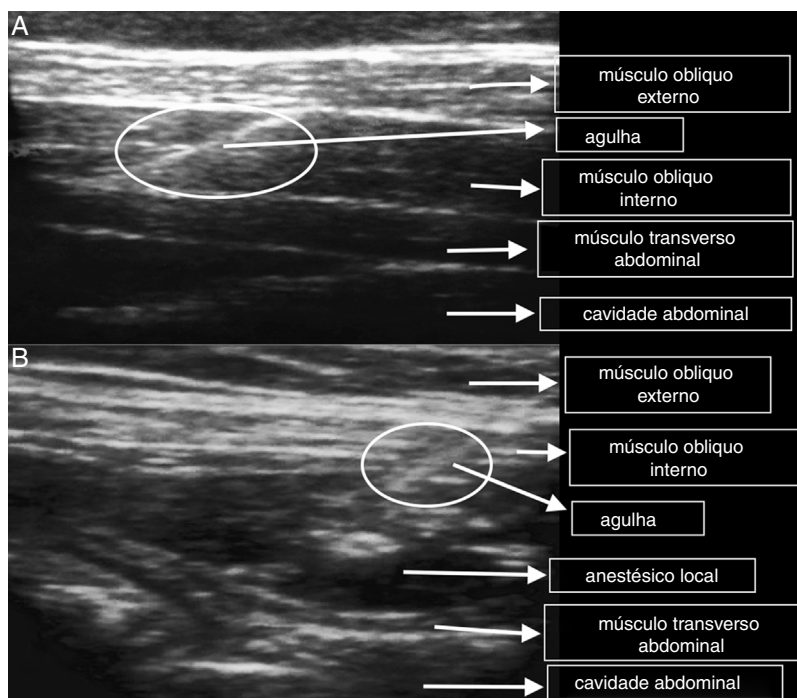


Figura 1 Imagem de ultrassom da injeção de anestésico local. (A) Antes da injeção e (B) após a injeção.

VAS ainda permaneceu acima de 3, analgésicos de resgate foram administrados.

O tempo até a primeira necessidade de analgésico (tenoxicam), o tempo até a primeira necessidade de tramadol, a necessidade de analgesia de resgate, a intensidade da náusea no pós-operatório (nenhuma, leve, moderada, grave, muito grave), a presença de vômito e os índices de satisfação dos pacientes (5: muito satisfeito; 4: satisfeito; 3: incerto; 2: insatisfeito; 1: muito insatisfeito) foram registrados. As possíveis complicações do bloqueio TAP, como vertigem após injeção IV, zumbido, dormência perioral, letargia, convulsões, perfuração peritoneal ou perfuração intestinal foram investigadas. Tanto o anestesiológista que registrou os dados pós-operatórios quanto os próprios pacientes desconheciam a alocação dos grupos.

Análise do poder

Com um poder de 90% e erro alfa de 5% para uma diferença de 1,5 cm no escore VAS em repouso, o cálculo do tamanho da amostra determinou que 24 pacientes eram necessários para cada grupo. O número total de pacientes necessários para o estudo foi determinado em 50. Os dados foram analisados com o sistema estatístico de criptografia de números (*Number Cruncher Statistical System – NCSS 2007*) e a análise do poder e tamanho da amostra (*Power Analysis and Sample Size – PASS 2008; Utah, EUA*). A conveniência dos parâmetros para a distribuição normal foi avaliada com o teste de Shapiro-Wilks durante a avaliação dos dados do estudo. O teste *t* de Student foi usado na comparação dos dados quantitativos para comparar os parâmetros que mostraram distribuição normal entre os dois grupos, enquanto o teste *U* de Mann-Whitney foi usado para a comparação dos dados que não mostraram uma distribuição normal entre os dois grupos. Para a comparação intragrupo, usaram-se o teste *t* de amostras pareadas entre os parâmetros que mostraram distribuição normal e o teste de Wilcoxon para comparar os parâmetros que não mostraram distribuição normal. O teste do qui-quadrado e a correção de continuidade (Yates) foram usados na comparação dos parâmetros qualitativos. Um valor de $p \leq 0,05$ foi considerado estatisticamente significativo.

Resultados

Foram incluídos no estudo 52 pacientes. Dois (um de cada grupo) foram excluídos do estudo por alteração para cirurgia aberta; 44 (88%) pacientes do sexo feminino e seis (12%) do masculino, com estado físico ASA I ($n=25$) e ASA II ($n=25$), foram incluídos no estudo de setembro de 2013 a julho de 2014. Os grupos foram semelhantes quanto a idade, IMC, tempo cirúrgico, gênero e distribuição ASA (tabela 1).

Os escores VAS em repouso nos minutos um e cinco de pós-operatório foram maiores no Grupo L ($p=0,049$) (fig. 2A). Os escores VAS durante a tosse no primeiro minuto foram maiores no Grupo L ($p=0,048$) (fig. 2B).

O tempo até a primeira necessidade de analgesia (tenoxicam) e o tempo até a primeira necessidade de tramadol foram menores no Grupo L em comparação com o Grupo B ($p < 0,05$). A necessidade de analgesia de resgate não apresentou diferença entre os grupos (tabela 2).

A intensidade da náusea e vômito e o índice de satisfação do paciente no pós-operatório foram semelhantes nos dois grupos (tabela 3). Nenhum paciente apresentou complicação devido ao bloqueio TAP. A frequência cardíaca foi semelhante entre os grupos e os valores da PAM aos 30 min de pós-operatório foram maiores no Grupo B ($p=0,036$).

Discussão

Em nosso estudo, comparamos a eficácia analgésica pós-operatória de bupivacaína e levobupivacaína em pacientes que receberam bloqueio TAP guiado por ultrassom após indução de anestesia geral para colecistectomia laparoscópica. O Grupo B ($n=25$) recebeu 30 mL de bupivacaína a 0,25% e o Grupo L ($n=25$) recebeu 30 mL de levobupivacaína a 0,25%, bilateralmente. Descobrimos que a eficácia analgésica dos dois agentes é semelhante.

A dor crônica acompanha de 10–60% dos casos após vários procedimentos cirúrgicos como toracotomia, mastectomia, amputação, correção de hérnia inguinal e colecistectomia.¹⁷ Relatou-se que o risco de dor crônica pós-operatória foi de 10–40% após colecistectomia laparoscópica ou tradicional aberta.^{17,18} Dor pré-operatória, lesão nervosa durante a cirurgia e controle precoce insuficiente da dor no pós-operatório estão entre os fatores de risco para dor crônica

Tabela 1 Dados demográficos e duração da cirurgia

		Grupo B ($n=25$)	Grupo L ($n=25$)	<i>p</i>
Idade (anos) Média \pm DP		45,68 \pm 13,38	48,8 \pm 11,64	0,384 ^a
IMC (Kg.m ⁻²) Média \pm DP		31,43 \pm 5,58	29,03 \pm 4,80	0,109 ^a
Sexo <i>n</i> (%)	Feminino	23 (92)	21 (84)	0,667 ^c
	Masculino	2 (8)	4 (16)	
ASA (<i>n</i>)	1	13	12	1,0 ^c
	2	12	13	
Tempo cirúrgico (min) Média \pm DP		51,53 \pm 20,45	52,08 \pm 16,81	0,661 ^b

^a Teste *t* de Student.

^b Teste *U* de Mann-Whitney.

^c Teste exato de Fisher.

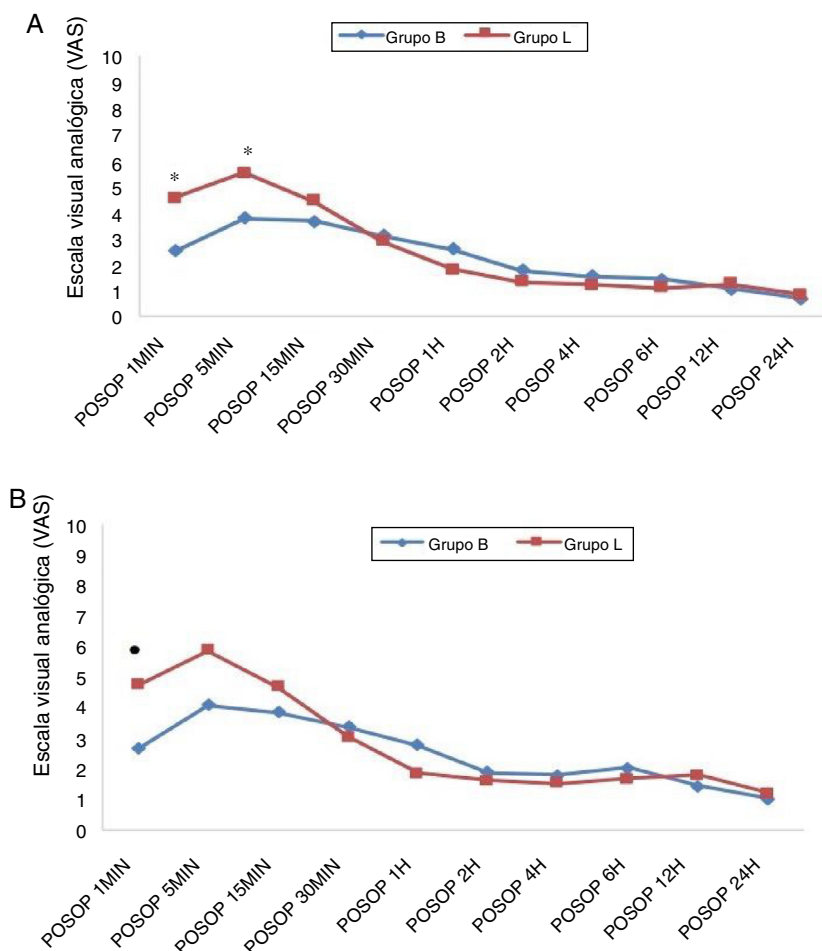


Figura 2 Comparação dos grupos para os escores VAS. (A) em repouso e (B) durante a tosse; * $p=0,049$; ● $p=0,048$.

Tabela 2 Necessidade de tramadol e de analgesia de resgate nos grupos

	Bupivacaína		Levobupivacaína		p^a
	N	Média ± DP	N	Média ± DP	
Tempo até primeira analgesia (min) (Tenoxicam)	18	34,91 ± 86,26	20	4,35 ± 6,92	0,013 ^c
Tempo até primeiro tramadol (min)	14	35,36 ± 60,65	16	10,94 ± 7,12	0,034 ^c
Analgesia de resgate	Sim	7	5		0,742 ^b
Necessidade	Não	18	20		

^a Teste U de Mann Whitney.

^b Teste exato de Fisher.

^c $p < 0,05$.

após cirurgias.^{17,19-21} Bisgaard et al.,¹⁸ em estudo prospectivo com 150 pacientes submetidos à colecistectomia laparoscópica acompanhados por um ano, verificaram que o risco de dor crônica significativa está associado à intensidade da dor aguda no pós-operatório.¹⁸

Apesar de a colecistectomia laparoscópica ser um procedimento minimamente invasivo, o manejo da dor pós-operatória permanece importante. O bloqueio TAP tem sido

frequentemente usado nos últimos anos como um componente da analgesia multimodal no período pós-operatório.³ O bloqueio TAP guiado por ultrassom também tem aumentado em popularidade.^{1,7-9} O bloqueio TAP proporciona efeito analgésico até 24h após cirurgias laparoscópicas.¹

El Dawlatly et al.⁷ em estudo de casos de colecistectomia laparoscópica encontraram menor necessidade de sulfentanil e morfina no perioperatório dentro de 24h após

Tabela 3 Comparação dos grupos para náusea, vômito e satisfação do paciente no pós-operatório

		Bupivacaína n (%)	Levobupivacaína n (%)	p ^a
Náusea	Não	12 (48)	11 (44)	0,485 ^a
	Leve	6 (24)	7 (28)	
	Moderada	3 (12)	6 (24)	
	Grave	2 (8)	1 (4)	
	Muito grave	2 (90)	0 (0)	
Vômito	Não	20 (80)	21 (84)	1,000 ^b
	Sim	5 (20)	4 (16)	
Satisfação do paciente	Incerto	1 (4)	2 (8)	0,760 ^b
	Satisfeito	4 (16)	5 (20)	
	Muito satisfeito	20 (80)	18 (72)	

^a Qui-quadrado.

^b Teste exato de Fisher.

a cirurgia no grupo que recebeu 30 mL de bupivacaína (5 mg.mL⁻¹) bilateralmente com orientação ultrassonográfica, em comparação com o grupo controle. Porém, em seu estudo, todos os locais de inserção dos trocartes nos procedimentos laparoscópicos eram abaixo do umbigo e os escores de dor não foram avaliados. Ra et al.⁸ compararam o bloqueio TAP com duas concentrações diferentes (0,25 e 0,5%) do total de 30 mL de levobupivacaína e um grupo controle. Eles investigaram o uso de remifentanil no intraoperatório com infusão alvo-controlada. Os níveis pós-operatórios da escala de classificação numérica verbal (*Verbal Numerical Rating Scale* – VNRS) e a necessidade de analgesia suplementar foram menores nos grupos levobupivacaína do que no grupo controle, não houve diferença entre os dois grupos de bloqueio TAP.⁸ Fornecer a mesma eficácia analgésica com concentrações mais baixas de anestésico local é importante para prevenir a toxicidade do anestésico local.

Koch et al.²² encontraram perfis analgésicos pós-operatórios equivalentes para levobupivacaína a 0,5% e bupivacaína a 0,5% em um estudo multicêntrico de anestesia peridural para artroplastia de quadril. Cox et al.,²³ em estudo de cirurgia eletiva de mãos, compararam concentrações de 0,25% e 0,5% de S(-)-bupivacaína e RS-bupivacaína a 0,5% e não encontraram diferença no tempo de início, disseminação nos dermatômos e durações dos bloqueios sensorial e motor entre os três grupos. Em nosso estudo, comparamos as concentrações a 0,25% de levobupivacaína e bupivacaína.

Diferentes volumes de anestésicos locais são usados para o bloqueio TAP. O volume mais adequado ainda está para ser determinado.²⁴ Usamos 60 mL de anestésico local, pois o bloqueio TAP é um bloqueio espacial e o volume de anestésico é significativo para a eficácia do bloqueio. Na concentração de 0,25%, não encontramos toxicidade do anestésico local em nosso estudo com levobupivacaína e bupivacaína.

Existem várias causas para a dor após colecistectomia laparoscópica: dor visceral devido à ressecção da vesícula biliar, dor na parede abdominal devido à insuflação de gás e dor no local das incisões para o trocar. Apesar de todas essas razões conhecidas, a principal razão não é evidente.⁶ Ortiz et al.¹³ compararam o bloqueio TAP com a infiltração local no sítio do trocar, mas não identificaram o bloqueio TAP como superior para analgesia

pós-operatória. Os autores aplicaram 30 mL de ropivacaína a 0,5%. Consideramos que o volume total de 30 mL pode ter sido insuficiente, embora uma concentração de ropivacaína a 0,5% tenha sido usada. Kadam et al.¹⁴ compararam a infiltração local no sítio do trocar com 20 mL de bupivacaína a 0,25% e bloqueio TAP subcostal com 40 mL de ropivacaína a 0,5% em seu estudo retrospectivo, não encontraram diferença entre os grupos em relação aos escores de dor no pós-operatório. No entanto, no grupo com bloqueio TAP, o uso de fentanil na sala de recuperação foi significativamente menor. Bava et al.¹¹ compararam o bloqueio TAP guiado por ultrassom com 30 mL de ropivacaína a 0,375% e infiltração local com 10 mL de bupivacaína a 0,25% antes da incisão, por seu efeito na analgesia perioperatória em colecistectomia laparoscópica de incisão única, encontraram escores VAS em repouso significativamente maiores e durante a tosse, bem como necessidade de fentanil adicional no intraoperatório do grupo com infiltração local.

O efeito colateral mais frequente do uso de opioides são náusea e vômito. O bloqueio TAP, além de reduzir os escores de dor no pós-operatório, diminui a necessidade e o risco de possíveis efeitos colaterais do uso de opioides.^{11,14,24} Nosso estudo identificou incidência de náusea e vômito e índice de satisfação do paciente similares no pós-operatório.

Assim como em vários outros estudos que avaliaram a dor pós-operatória após colecistectomia laparoscópica, usamos o escore VAS, que está propenso a resultados subjetivos.^{15,16} Registramos escores pós-operatórios de VAS em repouso e durante a tosse mais altos no grupo levobupivacaína. Como os pacientes podem estar mentalmente confusos no período pós-operatório imediato, os escores VAS podem não ser confiáveis.⁶ Como encontramos escores VAS maiores no período pós-operatório imediato, consequentemente o tempo até a primeira analgesia e o tempo até a necessidade de tramadol foram menores no grupo levobupivacaína.

Embora esta seja a primeira comparação da eficácia analgésica de bupivacaína e levobupivacaína em bloqueio TAP para colecistectomia laparoscópica, nosso estudo apresenta algumas limitações. Não avaliamos o uso intraoperatório de remifentanil, a distribuição do bloqueio sensorial e as concentrações do fármaco no sangue. Outra limitação é a

falta de registros da pressão de insuflação pneumoperitoneal. Existem algumas evidências de que a manutenção de pressões baixas de insuflação durante a laparoscopia pode reduzir a dor pós-operatória.²⁵

Embora tenha se cogitado a hipótese de que o bloqueio neuromuscular profundo, quando comparado com o bloqueio moderado, permitiria o uso de pressões mais baixas de insuflação, há pouca ou nenhuma evidência para sugerir que o uso de bloqueio profundo para cirurgia laparoscópica melhore a condição operacional e o desfecho do paciente.²⁵

Conclusão

Encontramos eficácia analgésica semelhante no pós-operatório com o bloqueio TAP guiado por ultrassom com o uso tanto de bupivacaína a 0,25% quanto de levobupivacaína a 0,25% em pacientes submetidos à colecistectomia laparoscópica. Os resultados de nosso estudo precisam ser corroborados por novos estudos com grupos maiores de pacientes.

Conflitos de interesse

Os autores declaram não haver conflitos de interesse.

Referências

- Petersen PL, Stjernholm P, Kristiansen VB, et al. The beneficial effect of transversus abdominis plane block after laparoscopic cholecystectomy in day-case surgery: a randomized clinical trial. *Anesth Analg*. 2012;115:527-33.
- Dabbagh AA. Pain after laparoscopic cholecystectomy. *Zanco J Med Sci*. 2009;13:37-42.
- Mitra S, Khandelwal P, Roberts K, et al. Pain relief in laparoscopic cholecystectomy – a review of the current options. *Pain Pract*. 2012;12:485-96.
- De Oliveira GS, Fitzgerald PC, Marcus RJ, et al. A dose-ranging study of the effect of transversus abdominis block on postoperative quality of recovery and analgesia after outpatient laparoscopy. *Anesth Analg*. 2011;113:1218-25.
- Katircioğlu K, Hasegeli L, Ibrahimhakkioğlu HF, et al. A retrospective review of 34,109 epidural anesthetics for obstetric and gynecologic procedures at a single private hospital in Turkey. *Anesth Analg*. 2008;107:1742-5.
- Wills VL, Hunt DR. Pain after laparoscopic cholecystectomy. *Br J Surg*. 2000;87:273-84.
- El-Dawlatly AA, Turkistani A, Kettner SC, et al. Ultrasound-guided transversus abdominis plane block: description of a new technique and comparison with conventional systemic analgesia during laparoscopic cholecystectomy. *Br J Anaesth*. 2009;102:763-7.
- Ra YS, Kim CH, Lee GY, et al. The analgesic effect of the ultrasound-guided transverse abdominis plane block after laparoscopic cholecystectomy. *Korean J Anesthesiol*. 2010;58:362-8.
- Finnerty O, McDonnell JG. Transversus abdominis plane block. *Curr Opin Anesthesiol*. 2012;25:610-4.
- Hebbard P, Fujiwara Y, Shibata Y, et al. Ultrasound guided transversus abdominis plane (TAP) block. *Anaesth Intensive Care*. 2007;35:616-8.
- Bava EP, Ramachandran R, Rewari V, et al. Analgesic efficacy of ultrasound guided transversus abdominis plane block versus local anesthetic infiltration in adult patients undergoing single incision laparoscopic cholecystectomy: a randomized controlled trial. *Anesth Essays Res*. 2016;10:561-7.
- Sinha S, Palta S, Saroa R, et al. Comparison of ultrasound-guided transversus abdominis plane block with bupivacaine and ropivacaine as adjuncts for postoperative analgesia in laparoscopic cholecystectomies. *Indian J Anaesth*. 2016;60:264-9.
- Ortiz J, Suliburk JW, Wu K, et al. Bilateral transversus abdominis plane block does not decrease postoperative pain after laparoscopic cholecystectomy when compared with local anesthetic infiltration of trocar insertion sites. *Reg Anesth Pain Med*. 2012;37:188-92.
- Kadam VR, Hower S, Kadam V. Evaluation of postoperative pain scores following ultrasound guided transversus abdominis plane block versus local infiltration following day surgery laparoscopic cholecystectomy – retrospective study. *J Anaesthesiol Clin Pharmacol*. 2016;32:80-3.
- Bhatia N, Arora S, Wig J, et al. Comparison of posterior and subcostal approaches to ultrasound-guided transversus abdominis plane block for postoperative analgesia in laparoscopic cholecystectomy. *J Clin Anesth*. 2014;26:294-9.
- Oksar M, Koyuncu O, Turhanoglu S, et al. Transversus abdominis plane block as a component of multimodal analgesia for laparoscopic cholecystectomy. *J Clin Anesth*. 2016;34:72-8.
- Perkins FM, Kehlet H. Chronic pain as an outcome of surgery – a review of predictive factors. *Anesthesiology*. 2000;93:1123-33.
- Bisgaard T, Rosenberg J, Kehlet H. From acute to chronic pain after laparoscopic cholecystectomy: a prospective follow-up analysis. *Scand J Gastroenterol*. 2005;40:1358-64.
- Alfieri S, Amid PK, Campanelli G, et al. International guidelines for prevention and management of post-operative chronic pain following inguinal hernia surgery. *Hernia*. 2011:239-49.
- Bay-Nielsen M, Perkins FM, Kehlet H. Pain and functional impairment 1-year after inguinal herniorrhaphy: a nationwide questionnaire study. *Ann Surg*. 2001;233:1-7.
- Poobalan AS, Bruce J, Cairns W, et al. A review of chronic pain after inguinal herniorrhaphy. *Clin J Pain*. 2003;19:48-54.
- Koch T, Fichtner A, Schwemmer U, et al. Levobupivacaine for epidural anaesthesia and postoperative analgesia in hip surgery. *Anaesthesist*. 2008;57:475-82.
- Cox CR, Checketts MR, Mackenzie N, et al. Comparison of S(-)-bupivacaine with racemic (RS)-bupivacaine in supraclavicular brachial plexus block. *Br J Anaesth*. 1998;80:594-8.
- Peng K, Ji F, Liu H, et al. Ultrasound-guided transversus abdominis plane block for analgesia in laparoscopic cholecystectomy: a systematic review and meta-analysis. *Med Princ Pract*. 2016;25:237-46.
- Kopman AF, Naguib M. Laparoscopic surgery and muscle relaxants: is deep block helpful? *Anesth Analg*. 2015;120:51-8.