



# REVISTA BRASILEIRA DE ANESTESIOLOGIA

Publicação Oficial da Sociedade Brasileira de Anestesiologia  
[www.sba.com.br](http://www.sba.com.br)



## INFORMAÇÃO CLÍNICA

# Intubação seletiva do brônquio principal esquerdo em unidade de terapia intensiva neonatal



Anthony M.H. Ho<sup>a</sup>, Michael P. Flavin<sup>b</sup>, Melinda L. Fleming<sup>a</sup>  
e Glenio Bitencourt Mizubuti<sup>a,\*</sup>

<sup>a</sup> Queen's University, Kingston General Hospital, Department of Anesthesiology and Perioperative Medicine, Kingston, Ontario, Canadá

<sup>b</sup> Queen's University, Department of Pediatrics, Kingston, Ontario, Canadá

Recebido em 13 de dezembro de 2016; aceito em 17 de abril de 2017

Disponível na Internet em 13 de abril de 2018

### PALAVRAS-CHAVE

Enfisema bolhoso;  
Intubação  
endobrônquica;  
Recém-nascido

### Resumo

**Justificativa:** A intubação seletiva neonatal do brônquio principal esquerdo para tratar a doença pulmonar direita é tipicamente feita com elaboradas manobras, instrumentação e dispositivos. Isso é frequentemente atribuído à geometria brônquica que favorece a entrada principal direita de um tubo endotraqueal (TET) deliberadamente avançado para além da carina.

**Resumo do caso:** Recém-nascido com enfisema bolhoso grave que afetava o pulmão direito e precisou com urgência da não ventilação desse pulmão. Para conseguir a intubação brônquica esquerda fizemos uma rotação de 180° do TET, de forma que o olho de Murphy ficasse voltado para a esquerda, e não para a direita, e para simular uma intubação à esquerda orientamos ligeiramente o TET, de modo que sua concavidade virasse para a esquerda em vez de para a direita, como em uma intubação convencional à direita.

**Conclusão:** A intubação urgente do brônquio principal esquerdo com um TET pode ser facilmente obtida se reconhecermos que é a posição da ponta do TET e a direção de sua concavidade que determinam para qual brônquio o TET irá quando avançado. Isso é importante em neonatos criticamente doentes diante da margem de segurança e janela de tempo pequenas e na ausência de tubos de duplo lúmen. O uso de broncofibroscópio e bloqueadores deve ser considerado como planos de segurança.

© 2017 Sociedade Brasileira de Anestesiologia. Publicado por Elsevier Editora Ltda. Este é um artigo Open Access sob uma licença CC BY-NC-ND (<http://creativecommons.org/licenses/by-nc-nd/4.0/>).

\* Autor para correspondência.

E-mail: [gleniomizubuti@hotmail.com](mailto:gleniomizubuti@hotmail.com) (G.B. Mizubuti).

**KEYWORDS**

Bullous emphysema;  
Endobronchial  
intubation;  
Neonate

**Selective left mainstem bronchial intubation in the neonatal intensive care unit****Abstract**

**Background:** Selective neonatal left mainstem bronchial intubation to treat right lung disease is typically achieved with elaborate maneuvers, instrumentation and devices. This is often attributed to bronchial geometry which favors right mainstem entry of an endotracheal tube deliberately advanced beyond the carina.

**Case summary:** A neonate with severe bullous emphysema affecting the right lung required urgent non-ventilation of that lung. We achieved left mainstem bronchial intubation by turning the endotracheal tube 180° such that the Murphy's eye faced the left instead of the right, and simulated a left-handed intubation by slightly orientating the endotracheal tube such that its concavity faced the left instead of the right as in a conventional right-handed intubation.

**Conclusion:** Urgent intubation of the left mainstem bronchus with an endotracheal tube can be easily achieved by recognizing that it is the position of the endotracheal tube tip and the direction of its concavity that are the chief determinants of which bronchus an endotracheal tube goes when advanced. This is important in critically ill neonates as the margin of safety and time window are small, and the absence of double-lumen tubes. Use of fiberoptic bronchoscope and blockers should be reserved as backup plans.

© 2017 Sociedade Brasileira de Anestesiologia. Published by Elsevier Editora Ltda. This is an open access article under the CC BY-NC-ND license (<http://creativecommons.org/licenses/by-nc-nd/4.0/>).

**Introdução**

A ventilação seletiva pode ser necessária em recém-nascidos com doença pulmonar unilateral.<sup>1-5</sup> Isso pode ser obtido mediante intubação do brônquio principal contralateral com um tubo endotraqueal (TET) ou bloqueio do brônquio principal ipsilateral mediante bloqueador brônquico com balão na ponta. A broncoscopia é geralmente necessária para orientar e/ou confirmar o posicionamento. O uso de bloqueadores brônquicos é raro em Unidade de Terapia Intensiva Neonatal (UTIN). A passagem de um TET pelo brônquio principal esquerdo geralmente requer manobras e equipamentos especiais. Em situações urgentes/emergentes, a disponibilidade momentânea de tais equipamentos pode ser limitada. Neste trabalho, discutiremos o manejo de um recém-nascido que precisou com urgência de intubação brônquica do brônquio esquerdo e apresentamos as opções disponíveis para ventilação seletiva do pulmão esquerdo em cenário de UTIN. Para um bom entendimento, é importante que o leitor esteja familiarizado com o desenho da ponta do TET e, em especial, com o olho de Murphy, que é a estrutura oval localizada na extremidade distal e oposta ao orifício distal do TET, pois a técnica aqui descrita tem como foco o seu posicionamento na traqueia.

**Relato de caso**

Os pais assinaram o termo de consentimento para a publicação deste caso. Este relato está em conformidade com as Regras de Privacidade da HIPAA e com a lista de verificações adequadas da rede Equator.

Um menino de 11 semanas, nascido na 24ª semana de gestação, apresentou síndrome do desconforto respiratório, enfisema intersticial e displasia broncopulmonar. Desenvolveu enfisema bolhoso do lobo inferior direito com desvio mediastinal (fig. 1). Uma ventilação de alta frequência

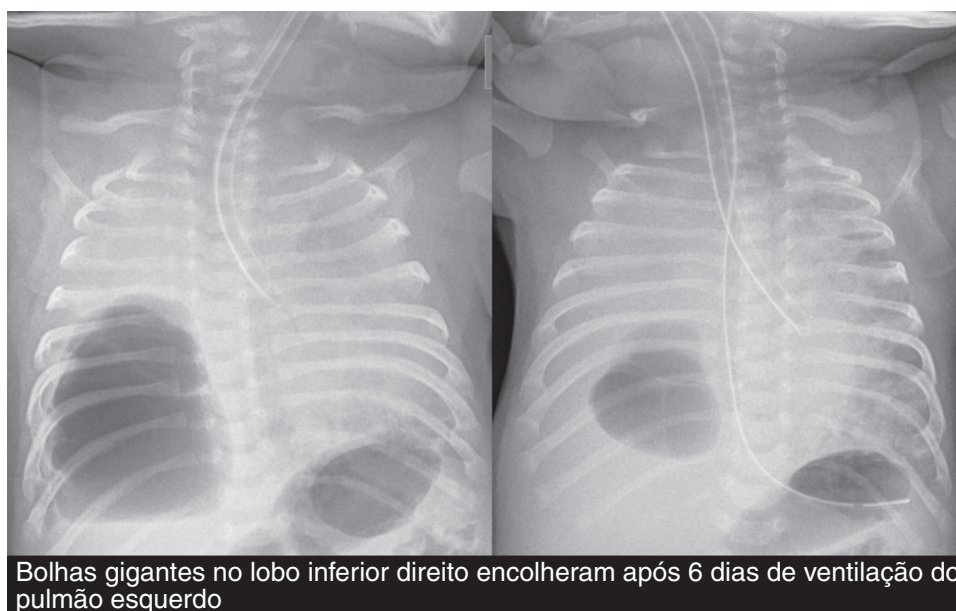
resultou em dessaturação. A ventilação foi feita com TET de 3 mm sem balão.

A decisão de interromper a ventilação do pulmão direito foi tomada. As etapas foram: (1) a profundidade do TET *in situ* foi registrada na última radiografia de tórax e na linha gengival e uma estimativa da distância TET-carina foi feita; (2) uma rotação de 180° do TET foi efetuada de modo que ficasse ligeiramente côncavo à esquerda e seu olho de Murphy voltado para a esquerda; (3) o TET foi avançado até a distância desejada, confirmada por auscultação, radiografia e fibroscopia (fig. 1).

Houve um pequeno vazamento de gás em torno do TET a 25 cm H<sub>2</sub>O, com base na ausculta do tórax direito. Radiografias subsequentes mostraram que o TET permaneceu em posição e o lóbulo superior esquerdo estava bem arejado. As bolhas do lado direito encolheram (fig. 1) e o TET foi movido para a posição da meia-traqueia após seis dias. Após 13 dias, o paciente foi extubado para BiPAP de baixa pressão. No acompanhamento, o enfisema bolhoso no pulmão direito foi solucionado, mas houve consolidação/atelectasia completa do pulmão esquerdo e enfisema compensatório do pulmão direito. O paciente precisou de 0,25 L.min<sup>-1</sup> de oxigênio suplementar em casa e evoluía bem. A respiração continuou a melhorar e o bebê foi desmamado do oxigênio aos nove meses. Uma broncoscopia rígida feita aos 12 meses devido à atelectasia persistente do pulmão esquerdo revelou ausência de cicatrizes na mucosa do brônquio esquerdo e uma oclusão do brônquio em "boca de peixe" que sugeria broncomalácia grave.<sup>6</sup> A tomografia computadorizada do tórax mostrou compressão brônquica externa.

**Discussão**

Alguns assistentes e anestesiológicos de UTIN podem considerar a intubação do brônquio principal esquerdo um desafio. Isso muitas vezes se deve à bifurcação da carina (32° à direita até a linha média versus 51° à esquerda em



**Figura 1** Radiografia do tórax mostra intubação do brônquio principal esquerdo com tubo endotraqueal imediatamente após (painel esquerdo) a colocação brônquica e seis dias depois (painel direito). As bolhas no pulmão direito diminuíram claramente ao longo do tempo, permitiram a retomada da ventilação bilateral.

recém-nascidos),<sup>7</sup> o que favorece a intubação do brônquio principal direito de um TET profundamente colocado. A ventilação do pulmão esquerdo para tratar a doença pulmonar direita em neonatos normalmente inclui o uso de um estilete e/ou broncoscopia rígida ou flexível ou fluoroscopia para guiar o TET até o interior do brônquio primário esquerdo ou para guiar um bloqueador brônquico com balão na ponta até o interior do brônquio direito.<sup>1-3</sup> A passagem de um TET pelo brônquio principal esquerdo sem instrumentação já foi descrita, mas é complexa. Consiste em inclinar o paciente lateralmente para a direita em angulação de 45°, virar a cabeça para a extrema direita e girar o TET 180° antes de avançá-lo para além da carina.<sup>4,5</sup> Como inclinar o paciente e virar a cabeça dele altera a estimativa da profundidade do TET, concluímos nossa tarefa apenas com o giro do TET a 180°, o posicionamos ligeiramente côncavo para a esquerda e o avançamos.

Nos seres humanos, 99% dos TETs normalmente colocados (orifício distal voltado para a esquerda, olho de Murphy voltado para a direita e o TET mantido à direita ligeiramente côncavo para a direita) intubariam o brônquio direito se deliberadamente avançado.<sup>8</sup> Porém, 61% e 92% dos TETs quando girados a 180° (orifício distal voltado para a direita e olho de Murphy voltado para a esquerda) e a cabeça nas posições neutra e virada para a direita, respectivamente, intubariam o brônquio esquerdo se avançado.<sup>8</sup> Em outras palavras, a assimetria da carina (bifurcação) não é a razão mais importante pela qual um TET profundamente colocado normalmente entra no brônquio primário direito. Os principais determinantes são, na verdade, a direção da ponta TET e a colocação à direita pelo lado direito da boca. Acreditamos que na intubação do tronco principal esquerdo o propósito de girar a cabeça para a direita seja simular a colocação do TET à esquerda pelo canto esquerdo da boca

e que a orientação do TET ligeiramente côncavo para a esquerda atinja o mesmo propósito.

Usamos fibroscopia e radiografia para verificar a desobstrução do lobo superior esquerdo. Outra preocupação foi a pressão do TET (4,3 mm de diâmetro externo) sobre a mucosa brônquica esquerda. O diâmetro da razão brônquio principal esquerdo:cricóide permanece constante em todas as idades, mas é ligeiramente maior em meninas do que em meninos ( $0,81 \pm 0,16$  vs.  $0,77 \pm 0,13$  respectivamente).<sup>9</sup> Um pequeno vazamento a 25 cm H<sub>2</sub>O proporcionou alguma tranquilidade, mas como o brônquio principal não é perfeitamente redondo, partes da mucosa do brônquio principal ainda poderia estar sob pressão. Suspeitamos que os seis dias de ventilação mecânica do pulmão esquerdo foram a causa da broncomalácia nessa criança.<sup>6</sup>

Vários autores descreveram o uso de broncoscopia rígida<sup>1</sup> ou flexível<sup>2,10</sup> ou estilete<sup>3</sup> para guiar a intubação do brônquio esquerdo. O broncoscópio flexível permite a visualização direta das vias aéreas e o diagnóstico imediato de anormalidades anatômicas que podem impedir o avanço do TET no brônquio principal esquerdo.<sup>10</sup> Embora tenhamos usado a broncoscopia flexível para verificar o posicionamento do TET após a intubação do brônquio principal esquerdo, conseguimos atingir nosso objetivo com muito mais eficácia e menos interferência na ventilação ao não dependermos inicialmente da broncoscopia. Também precisávamos ter uma técnica que nos permitisse intubar eficazmente o brônquio esquerdo, caso o deslocamento do TET para a traqueia ocorresse, devido à pequena margem de erro. Além disso, a retomada da ventilação bilateral poderia ser necessária várias vezes antes da estabilização da saturação de oxigênio. Seria muito mais fácil conseguir deslizar o TET para dentro e fora do brônquio esquerdo sem depender da fibroscopia a cada vez.

Outra técnica é o uso de bloqueador brônquico com balão na ponta.<sup>11</sup> Porém, a equipe da UTIN não está familiarizada com esse dispositivo. Além disso, a colocação do bloqueador envolveria sua passagem pelo lúmen do TET *in situ*, deixaria espaço insuficiente para sucção e broncoscopia, sem a qual a colocação do bloqueador só poderia ter sido feita com o uso de fluoroscopia. A fluoroscopia é impraticável e, como os bloqueadores podem se desalojar na traqueia, o reposicionamento repetido é às vezes necessário. A opção do posicionamento extraluminal do bloqueador exigiria primeiro a extubação, uma tarefa assustadora em um neonato doente. Outra desvantagem do bloqueador brônquico é a possibilidade do efeito balão-válvula criado pelas flutuações no calibre brônquico com a respiração. A retenção de ar que pode insuflar excessivamente o pulmão bloqueado pode ocorrer se o balão estiver hipoinflado, enquanto a hiperinsuflação do balão aumenta a chance de lesão brônquica, broncomalácia e deslocamento do bloqueador brônquico para a traqueia.

Finalmente, para evitar a tarefa mais desafiadora da intubação do brônquio primário esquerdo, um grupo modificou um TET ao ocluir o orifício terminal desse e criar dois orifícios laterais proximais na posição próxima à carina. Essa modificação lhes permitiu intubar o brônquio principal direito e ainda poder ventilar o esquerdo.<sup>12</sup> Infelizmente, ocorreu o bloqueio da mucosa nas laterais dos orifícios após 18 horas de ventilação.<sup>12</sup> Além disso, essa técnica teria exigido uma troca do TET em nosso recém-nascido doente e teria tomado um tempo precioso para a modificação de um TET.

Em conclusão, a intubação seletiva às cegas do brônquio principal esquerdo deve fazer parte do arsenal de anestesiológicos pediátricos de UTIN e, especialmente, ser considerada em situações urgentes/emergentes quando equipamentos especiais não estão disponíveis. A intubação seletiva do brônquio esquerdo não é muito mais difícil do que a do direito – uma equipe especializada de UTIN está acostumada a isso. A concavidade e a direção da ponta do TET são os principais determinantes de qual brônquio primário foi penetrado à medida que o TET é avançado. Embora a intubação do brônquio principal esquerdo tenha revertido com êxito uma situação terrível em nosso caso de doença grave do pulmão direito, essa intubação pode ter causado uma grave broncomalácia esquerda. A duração da intubação do brônquio principal deve ser mantida por tempo mínimo.

## Conflitos de interesse

Os autores declaram não haver conflitos de interesse.

## Referências

1. Georgeson KE, Vain NE. Intubation of the left mainstem bronchus in newborn infants: a new technique. *J Pediatr*. 1980;96:920–1.
2. Vahey TN, Pratt GB, Baum RS. Treatment of localized pulmonary interstitial emphysema with selective bronchial intubation. *Am J Radiol*. 1983;140:1107–9.
3. Jakob A, Bender C, Henschen M, et al. Selective unilateral lung ventilation in preterm infants with acquired bullous emphysema: a series of nine cases. *Pediatr Pulmonol*. 2013;48:14–9.
4. Chalak LF, Kaiser JR, Arrington RW. Resolution of pulmonary interstitial emphysema following selective left main stem intubation in a premature newborn: an old procedure revisited. *Paediatr Anaesth*. 2007;17:183–6.
5. Joseph LJ, Bromiker R, Toker O, et al. Unilateral lung intubation for pulmonary air leak syndrome in neonates: a case series and a review of the literature. *Am J Perinatol*. 2011;28:151–6.
6. Ho AMH, Winthrop A, Jones EF, et al. Severe pediatric bronchomalacia. *Anesthesiology*. 2016;124:1395.
7. Ryan S, Curran JF. Embryology and anatomy of the neonatal chest. In: Donoghue V, editor. *Radiological imaging of the neonatal chest*. Berlin Heidelberg GmbH: Springer-Verlag; 2002. p. 1–9.
8. Kubota H, Kubota Y, Toyada Y, et al. Selective blind endobronchial intubation in children and adults. *Anesthesiology*. 1987;67:587–9.
9. Wani TM, Rafiq M, Terkawi R, et al. Cricoid and left bronchial diameter in the pediatric population. *Paediatr Anaesth*. 2016;26:608–12.
10. Van Dorn CS, Sittig SE, Koch CA, et al. Selective fiberoptic left mainstem intubation to treat bronchial laceration in an extremely low birthweight neonate. *Int J Pediatr Otorhinolaryngol*. 2010;74:707–10.
11. Jishi NA, Kyer D, Sharief N, et al. Selective bronchial occlusion for treatment of bullous interstitial emphysema and bronchopleural fistula. *J Pediatr Surg*. 1994;29:1545–7.
12. Bolegar VKK, Barr PA, McCauley JC, et al. Selective bronchial intubation in a preterm infant with congenital cystic adenomatoid malformation and pulmonary air leak syndrome. *J Paediatr Child Health*. 2013;49:E93–6.