



REVISTA BRASILEIRA DE ANESTESIOLOGIA

Publicação Oficial da Sociedade Brasileira de Anestesiologia
www.sba.com.br



ARTIGO DE REVISÃO

Síndrome de Marfan: novos critérios diagnósticos, mesma abordagem anestésica? Relato de caso e revisão



Maria Rita Araújo*, Céline Marques, Sara Freitas, Rita Santa-Bárbara, Joana Alves e Célia Xavier

Departamento de Anestesiologia, Hospital Santa Maria, Lisboa, Portugal

Recebido em 16 de agosto de 2014; aceito em 8 de setembro de 2014

Disponível na Internet em 4 de maio de 2016

PALAVRAS-CHAVE

Síndrome de Marfan;
Anestesia geral;
Cuidados
pré-operatórios

Resumo

Justificativa: A síndrome de Marfan (SMF) é uma doença do tecido conjuntivo que envolve principalmente os sistemas cardiovascular, musculoesquelético e visual. Os problemas mais graves incluem dilatação da raiz da aorta e dissecação. O manejo anestésico é vital para a melhoria da morbidade perioperatória.

Relato de caso: Homem de 61 anos com SMF, apresentou-se principalmente com *pectus carinatum*, escoliose, ectopia da lente, pneumotórax espontâneo anterior e aneurisma da aorta e dissecação, submetido à colocação de prótese aórtica toracoabdominal. O paciente foi submetido à colecistectomia videolaparoscópica de rotina devido à litíase. Os achados importantes ao exame pré-operatório foram cifoescoliose toracolombar e murmúrio metálico em exame cardíaco. A radiografia de tórax revelou ângulo de Cobb de 70° e o ecocardiograma mostrou evidência de prótese mecânica aórtica sem alterações.

Discussão: A avaliação pré-operatória deve ter como foco as anormalidades cardiopulmonares. O anesthesiologista deve estar preparado para uma intubação potencialmente difícil. O posicionamento adequado e o apoio para o membro antes da indução são fundamentais para evitar lesões nas articulações. Profilaxia antibiótica deve ser considerada para endocardite bacteriana subaguda. O paciente deve ser cuidadosamente posicionado para evitar lesões das articulações. O monitoramento cardiovascular é obrigatório no período intraoperatório: evitar manobras que podem levar à taquicardia ou hipertensão; controlar a pressão das vias aéreas para evitar pneumotórax e manter uma volemia adequada para diminuir as chances de prolapso, especialmente em caso de laparoscopia. Nenhum agente anestésico ou técnica demonstrou superioridade no período intraoperatório. O tratamento adequado da dor no pós-operatório é de vital importância para evitar os efeitos deletérios da hipertensão e da taquicardia.

© 2014 Sociedade Brasileira de Anestesiologia. Publicado por Elsevier Editora Ltda. Este é um artigo Open Access sob uma licença CC BY-NC-ND (<http://creativecommons.org/licenses/by-nc-nd/4.0/>).

* Autor para correspondência.

E-mail: m.rita.araujo@gmail.com (M.R. Araújo).

KEYWORDS

Marfan Syndrome;
General anesthesia;
Perioperative care

Marfan Syndrome: new diagnostic criteria, same anesthesia care? Case report and review**Abstract**

Background: Marfan's Syndrome (MFS) is a disorder of connective tissue, mainly involving the cardiovascular, musculoskeletal, and ocular systems. The most severe problems include aortic root dilatation and dissection. Anesthetic management is vital for the improvement on perioperative morbidity.

Case report: 61-year-old male with MFS, presenting mainly with pectus carinatum, scoliosis, ectopia lens, previous spontaneous pneumothorax and aortal aneurysm and dissection submitted to thoracoabdominal aortic prosthesis placement. Underwent routine laparoscopic cholecystectomy due to lithiasis. Important findings on preoperative examination were thoracolumbar kyphoscoliosis, metallic murmur on cardiac exam. Chest radiograph revealed Cobb angle of 70°. Echocardiogram showed evidence of aortic mechanical prosthesis with no deficits.

Discussion: Preoperative evaluation should focus on cardiopulmonary abnormalities. The anesthesiologist should be prepared for a potentially difficult intubation. Proper positioning and limb support prior to induction is crucial in order to avoid joint injuries. Consider antibiotic prophylaxis for subacute bacterial endocarditis. The patient should be carefully positioned to avoid joint injuries. Intraoperatively cardiovascular monitoring is mandatory: avoid maneuvers that can lead to tachycardia or hypertension, control airway pressure to prevent pneumothorax and maintain an adequate volemia to decrease chances of prolapse, especially if considering laparoscopic surgery. No single intraoperative anesthetic agent or technique has demonstrated superiority. Adequate postoperative pain management is vitally important to avoid the detrimental effects of hypertension and tachycardia.

© 2014 Sociedade Brasileira de Anestesiologia. Published by Elsevier Editora Ltda. This is an open access article under the CC BY-NC-ND license (<http://creativecommons.org/licenses/by-nc-nd/4.0/>).

Introdução

A síndrome de Marfan (SMF) é uma doença autossômica dominante causada por uma mutação do gene *FBN1* no cromossomo 15 que codifica a proteína fibrilina. Esse defeito resulta em um conjunto de expressões de vários órgãos e sistemas, as manifestações musculoesqueléticas, cardiovasculares e oftalmológicas são as mais observadas.

Sua incidência é estimada em 2-3 por 10.000 habitantes.¹

Em 2010, a Ghent Nosology foi revisada e os novos critérios de diagnóstico substituíram os acordados anteriormente em 1996. Os sete novos critérios podem levar a um diagnóstico e é necessário atender apenas a um dos critérios:²

Na ausência de uma história familiar:

1. Escore-Z da raiz aórtica ≥ 2 + *ectopia lentis*
2. Escore-Z da raiz aórtica ≥ 2 + mutação *FBN1*
3. Escore-Z da raiz aórtica ≥ 2 + escore sistêmico >7 pontos
4. *Ectopia lentis* e uma mutação *FBN1* com patologia aórtica conhecida

Na presença de uma história familiar:

1. *Ectopia lentis*
2. Escore sistêmico ≥ 7
3. Escore-Z da raiz aórtica ≥ 2

Pontos para o escore sistêmico:

Sinal de pulso E sinal de polegar = 3 (sinal de pulso OU de polegar = 1)

Deformidade *pectus carinatum* = 2 (*pectus excavatum* ou assimetria torácica = 1)

Deformidade em pé plano = 2 (*pes planus* = 1)

Ectasia dural = 2

Protrusão acetabular = 2

Redução da razão do segmento superior/segmento inferior E aumento braço/altura E escoliose leve = 1

Escoliose ou cifose toracolombar = 1

Extensão do cotovelo reduzida = 1

Características faciais (3/5) = 1 (dolicocefalia, enftalmos, fendas palpebrais com inclinação inferolateral, hipoplasia malar, retrognatismo) estria da pele = 1

Miopia >3 dioptrias = 1

Prolapso de válvula mitral = 0,25

Em 1972, a redução da média de expectativa de vida desses pacientes foi devida a alterações do sistema cardiovascular, a ruptura de aneurisma aórtico foi a principal causa de mortalidade.³ Em 2010 constatou-se que a expectativa de vida dos pacientes com SMF aumentou >25% desde 1972. As razões para justificar esse aumento dramático podem incluir os benefícios decorrentes da cirurgia cardiovascular e a maioria de casos mais brandos devido ao aumento da frequência de diagnóstico. A terapia médica (incluindo betabloqueadores) também foi associada ao provável aumento de sobrevida.⁴

O potencial risco de eventos cardíacos e respiratórios em pacientes com SMF justifica a importância de uma avaliação pré-anestésica oportuna e abrangente, juntamente com o uso de técnicas anestésicas mais adequadas.

Os critérios revisados de 2010 classificaram 83% dos pacientes com uma mutação do *FBN1* como portadores da SMF, em comparação com 89% segundo os critérios mais antigos.⁵ Há um número de condições do tecido conjuntivo com um fenótipo semelhante que podem ser confundidas com a

SMF e as modificações recentemente publicadas dos critérios de diagnóstico facilitam a diferenciação da SMFS dessas condições.⁶ O foco mudou dos sinais musculoesqueléticos para as alterações cardiovasculares e oculares. Dessa forma, a presença de uma aorta dilatada mais *ectopia lentis* (subluxação do cristalino) é agora suficiente para fazer um diagnóstico inequívoco de SMF. Nos critérios anteriores, o envolvimento de um terceiro sistema ou o paciente ter um membro da família afetado também era necessário para o diagnóstico.

Relato de caso

Apresentamos o caso de um homem de 61 anos, 105 kg, 195 cm, com SMF, que atendeu aos seguintes critérios de diagnóstico, de acordo com a nova classificação:

- Ausência de história da família
- Escore-Z da raiz aórtica = -1,91 (não apresenta critérios)
- *Pectus carinatum*
- Escoliose >20°
- Sinal de Walker-Murdoch; sinal do polegar (fig. 1), pé plano valgo (fig. 2)
- Aparência facial característica
- Aneurisma de aorta toracoabdominal com envolvimento do segmento ascendente e arco aórtico, associado à

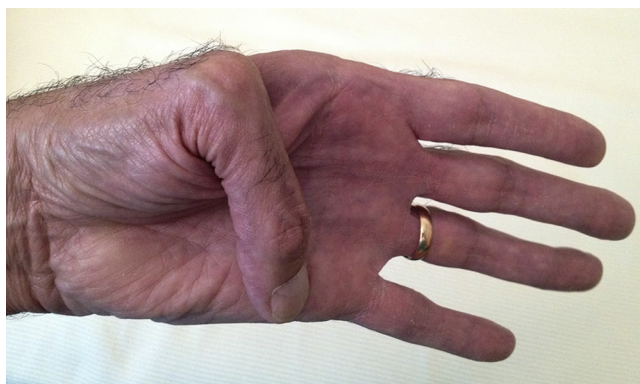

Figura 1 Sinal de Murdoch.

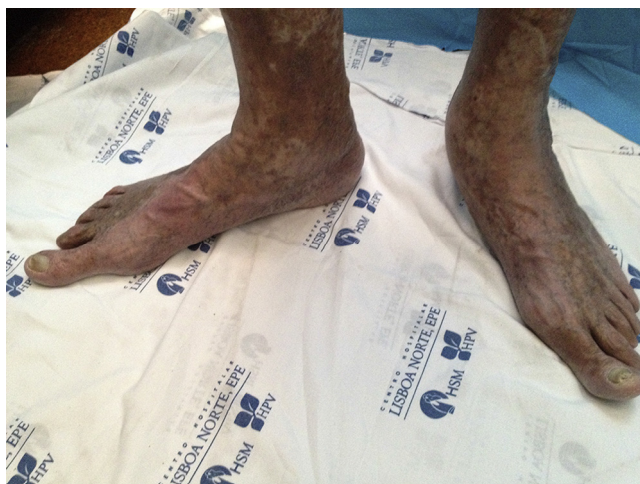

Figura 2 Pé plano valgo.

dissecção tipo B da aorta torácica descendente que envolve a ascendente, a descendente e o arco aórtico. Submetido à substituição supracoronariana e conduto total da aorta em uma cirurgia inovadora e de alto risco no Oxford Heart Center⁷; atualmente, apresenta-se com dissecção aórtica tipo A (ascendente e arco), aneurismas de tronco celiaco, acompanhamento por imagem e ectasia da artéria ilíaca primitiva direita com trombose luminal parcial

- Extração de lentes devido à ectopia em 1978
- Descolamento de retina em 1993
- Pneumotórax espontâneo direito em 1999

De acordo com a Ghent Nosology revisada, isso significa que esse paciente não atende aos critérios para o diagnóstico de SMF.

No entanto, o paciente tem outras comorbidades associadas:

- Insuficiência venosa superficial
- Episódio inaugural de fibrilação atrial em 2009 com conversão para o ritmo sinusal após dose de carga de amiodarona
- Enfisema pulmonar bilateral associado à efusão pleural
- Alergia a contraste de iodo
- Hipertensão arterial crônica, com grau de NYHA Classe III para insuficiência cardíaca
- Hernioplastia inguinal em 1984

O paciente foi medicado com warfarina (suspensa por cinco dias antes da internação, faz terapia ponte com enoxaparina em dose terapêutica), omeprazol (20 mg.dia⁻¹), carvedilol (25 mg.dia⁻¹), ramipril (5 mg.dia⁻¹) e losartan (50 mg.dia⁻¹).

O exame físico revelou FC regular de 70 bpm e PA de 128/73 mmHg; cavidade oral com palato arqueado baixo e ligeira retrognatia, o que antecipou a possibilidade de intubação difícil (figs. 3 e 4); distância entre incisivos >3 cm; distância tiromentoniana >6 cm; Mallampati 1; nenhuma deformação ou tumores cervicais; sem limitações de movimento do pescoço; evidência de cifoescoliose toracolombar em teste de Adams (fig. 5); sons cardíacos preservados com murmúrio metálico devido à prótese aórtica e som respiratório diminuído nas bases com roncos subcrepitantes.

A partir da avaliação pré-operatória complementar feita, o estudo analítico não mostrou alterações significativas (Hb 14,4 g.dL⁻¹; 117.000 plaquetas; INR 1,1; Cr 0,88 mg.dL⁻¹; K⁺ 3,8 mmol.L⁻¹); ECG em ritmo sinusal com FC 60 bpm; radiografia de tórax com extenso infiltrado hilar, peri-hilar e reticular bilateral, bem como escoliose torácica, convexa para a direita, com ângulo de Cobb ≈70 (fig. 6); testes de função pulmonar com anormalidade mista de moderada a grave e com teste de provocação por metacolina negativo; ecocardiograma com evidência de prótese mecânica normofuncionante na posição aórtica; ligeira dilatação biauricular; spPA aumentada (34 mmHg). A angiografia por TC mostrou a reconstrução do conduto da aorta toracoabdominal, também evidente na angiografia feita por RM (figs. 7 e 8).

O paciente foi submetido à colecistectomia laparoscópica sob anestesia geral.

O paciente foi pré-medicado oralmente com 25 mg de hidroxizina no dia anterior e 25 mg no dia da cirurgia,

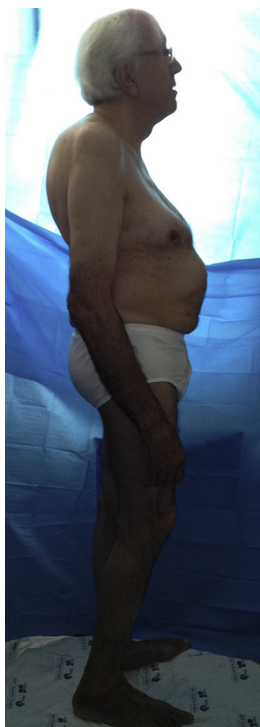


Figura 3 Cavidade oral com palato baixo.

associada a lorazepam no mesmo esquema e enoxaparina em dose terapêutica (última dose 12 h antes da cirurgia). A profilaxia antibiótica foi feita com 2 g de cefazolin *iv* + 80 mg de gentamicina *iv* e a profilaxia de úlcera péptica associada ao estresse com 40 mg de esomeprazol *iv*.

Monitoramento com oxímetro de pulso, PA não invasiva, eletrocardiograma e capnografia foi iniciado.

Duas linhas *iv* periféricas de alto calibre foram garantidos, com anestesia local (20G MSE e 16G MSE).

A pré-oxigenação foi feita com 100% de O₂ por 4 minutos (min).

A anestesia foi induzida com remifentanil, 200 mg de propofol e 50 mg de rocurônio. O paciente foi ventilado via máscara facial com 100% de O₂ por 2 min, antes de ser

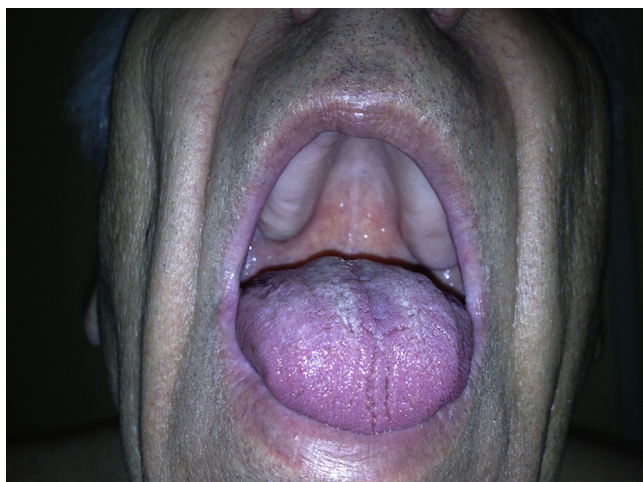


Figura 4 Cavidade oral com leve retrognatia.

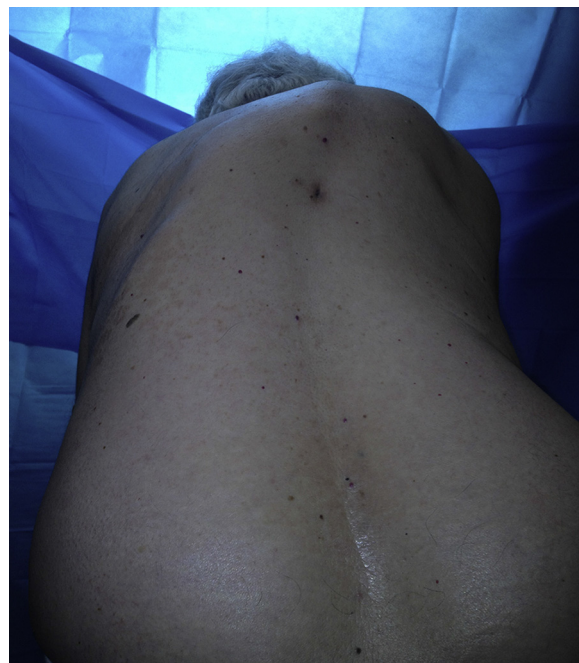

Figura 5 Cifoescoliose toracolombar em teste de Adams.

intubado por laringoscopia direta sem dificuldade (Índice de Cormack-Lehane = 1).

O paciente foi ventilado em volume controlado e a anestesia foi mantida com perfusão de remifentanil e sevoflurano.

Profilaxia de náusea e vômito no pós-operatório foi feita com 1,25 mg de droperidol e 8 mg de dexametasona.

O procedimento cirúrgico transcorreu sem intercorrências e durou uma hora.

A reversão do bloqueio neuromuscular foi feita com 2,5 mg de neostigmina e 1 mg de atropina e a extubação transcorreu sem intercorrências.

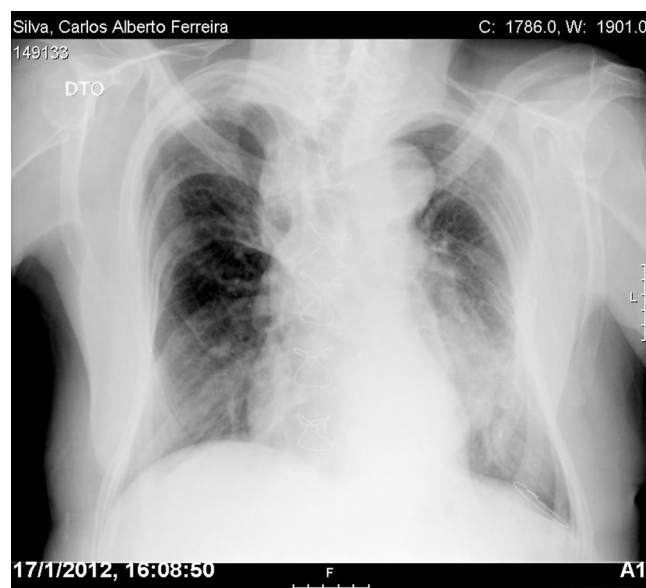

Figura 6 Escoliose torácica, convexa para a direita, com ângulo de Cobb de $\approx 70^\circ$.

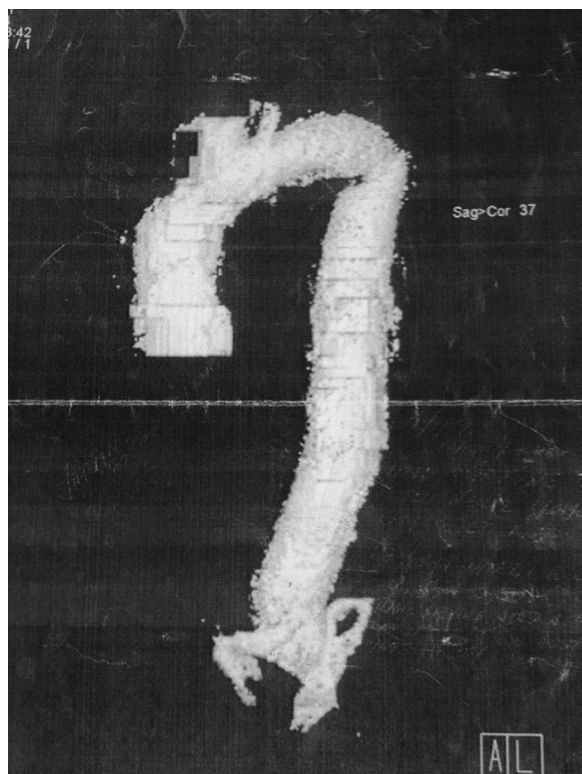


Figura 7 Angiografia por TC que mostra a reconstrução do conduto aórtico toracoabdominal.

A analgesia foi feita com paracetamol, morfina e metamizol ($24 \text{ mg} \cdot \text{dia}^{-1}$).

O paciente recebeu alta no terceiro dia pós-operatório, sem queixas ou registro de complicações.

Discussão

Os novos critérios de diagnóstico da SMF dão mais ênfase ao aneurisma da raiz da aorta e à *ectopia lentis*, com ou sem

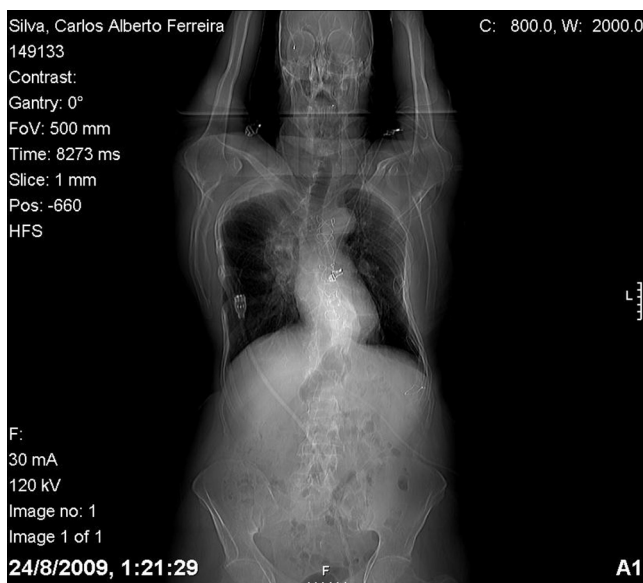

Figura 8 Angiografia feita por RM.

história familiar ou teste positivo para o gene FBN1, deixa as características sistêmicas em banho-maria.⁸ Esse paciente tinha um escore-Z (após a correção cirúrgica) de $-1,99$, apresentava vários pontos sistêmicos para o diagnóstico de SMF. O diagnóstico correto é fundamental para a avaliação adequada do paciente e para evitar complicações previsíveis e potencialmente fatais, como a ruptura de um aneurisma da aorta. Os novos critérios de diagnóstico, não organizados em sistemas de órgãos, reforçam o papel do anestesiológico na avaliação cuidadosa dos potenciais órgãos envolvidos.

Durante o exame físico, deve-se estar alerta para os sinais de insuficiência cardíaca congestiva. O estado funcional cardiovascular precisa ser avaliado, incluindo ECG, cateterismo cardíaco, imagem de RM e ecocardiografia, como indicado para avaliar o tamanho da raiz aórtica e a função valvular. Neste relato de caso, o murmúrio metálico foi devido à prótese aórtica colocada em cirurgia anterior. Contudo, um ecocardiograma foi feito e revelou uma função preservada. Em relação à função pulmonar, os pacientes com SMF normalmente apresentam doenças pulmonares restritivas, não apenas por causa do enfisema subjacente, mas também devido às alterações musculoesqueléticas que afetam a expansão torácica.⁹ O paciente apresentava um grau de escoliose superior a 20, o que justificou as alterações ventilatórias descritas.

O controle pré-operatório rigoroso da pressão arterial é de vital importância para minimizar as forças de cisalhamento e o estresse da parede da aorta e diminuir o risco de ruptura ou dissecação da aorta. A manutenção de betabloqueadores no período perioperatório¹⁰ é recomendada para reduzir a contratilidade miocárdica e controlar a tensão da parede da aorta. No caso de nosso paciente, dada a existência de uma prótese mecânica aórtica e de um conduto aórtico toracoabdominal, o controle da tensão da parede vascular é imperativo, especialmente com a evidência de uma dissecação aórtica tipo B crônica. Estudos recentes sugerem o benefício de betabloqueadores vasodilatadores para controlar a hipertensão em pacientes com SMF.¹¹ Os pacientes que precisam de medicamentos adicionais para controlar a pressão arterial, especialmente aqueles com dissecações crônicas, podem ser tratados com um bloqueador do receptor da angiotensina, além de betabloqueador.⁸

Em pacientes com substituições valvares, a profilaxia antibiótica e a ponte com warfarina devem ser feitas em tempo útil, como neste relato de caso.¹²

O posicionamento adequado e apoio dos membros devem ser assegurados, considerando a hiperlassitude ligamentar e o aumento do risco de lesões articulares.

O anestesiológico deve estar preparado para uma intubação potencialmente difícil devido a fatores relacionados ao palato arqueado, ao retrognatismo e à hiperlassitude ligamentar,¹³ que podem levar à luxação durante a extensão do pescoço (coluna cervical, temporomandibular).

O monitoramento cardiovascular intraoperatório é a preocupação central: a laringoscopia deve ser feita o mais suavemente possível para prevenir a hipertensão e, posteriormente, o aumento do risco de dissecação. Outras manobras ou medicamentos que podem levar a taquicardia ou hipertensão devem ser evitados. Alterações na condução AV ou disritmias no perioperatório são comuns, mas não foram observadas neste relato de caso. As pressões ventilatórias devem ser mantidas tão baixas quanto possível

para evitar o barotrauma e reduzir o risco de pneumotórax, especialmente se o paciente tiver diagnóstico prévio de cistos pulmonares. Traqueomalacia foi relatada como uma complicação em potencial.¹⁴ Neste caso, o paciente tinha uma história de pneumotórax espontâneo que, em si, aumenta o risco de um novo pneumotórax mesmo com a pleurodese.¹⁵ Esse fato, associado à posição de Trendelenburg e ao aumento da pressão intra-abdominal inerente à cirurgia laparoscópica, aumenta a probabilidade de desenvolver pneumotórax. Quanto à hidratação no intraoperatório, o principal objetivo é manter o volume de sangue para diminuir as chances de prolapso da válvula mitral e/ou aórtica. Não há técnica anestésica que seja comprovadamente mais eficaz. A indução, manutenção e recuperação da anestesia e a analgesia no pós-operatório são feitas a critério do anestesiológista, sempre atento ao equilíbrio cardiovascular.¹⁶

Conclusão

A doença cardiovascular pré-existente e o potencial para complicações cardiovasculares e respiratórias agudas em pacientes com SMF requerem uma cuidadosa avaliação pré-operatória e uso de técnica anestésica hábil para evitar complicações fatais. O controle da pressão arterial é o componente central do manejo no período perioperatório. O risco de morbidade e mortalidade no perioperatório, incluindo morte inexplicada, é alto.¹⁷

Os novos critérios revisados restringem os diagnósticos da SMF em pacientes com fenótipo positivo, mas com mínima dilatação da raiz da aorta. Mas as alterações fenotípicas, bem como a dilatação limítrofe da raiz da aorta, mesmo sem um diagnóstico definitivo, influenciam a conduta do anestesiológista nos períodos perioperatório e intraoperatório como descrito acima.

Por último, o anestesiológista deve complementar os novos critérios revisados com a classificação antiga para evitar morbidade importante no perioperatório em pacientes que têm diagnóstico positivo segundo os critérios anteriores, mas não segundo os novos critérios.

Conflitos de interesse

Os autores declaram não haver conflitos de interesse.

Agradecimentos

Ao Departamento de Anestesia do Hospital Santa Maria por todos os registros fornecidos. A todos os participantes do estudo, especialmente à Dra. Célia Xavier, pelas valiosas discussões.

Referências

1. Ammash N, Sundt T. MFS-diagnosis and management. *Curr Probl Cardiol.* 2008;33:7–39.
2. 2010 revised Ghent Nosology. National Marfan Foundation; 2011. <http://www.marfan.org/dx/revised-ghent-nosology>
3. Murdoch J, Walker BA, Halpern BL, et al. Life expectancy and causes of death in the MFS. *N Engl J Med.* 1972;286:804.
4. Silverman D, Burton KJ, Gray J, et al. Life expectancy in the MFS. *Am J Cardiol.* 1995;15:157–60.
5. Faivre L, Collod-Beroud G, Adès L, et al. The new Ghent criteria for MFS: what do they change? *Clin Genet.* 2012;81:433–42.
6. Summers KM, West JA, Peterson MM, et al. Challenges in the diagnosis of MFS. *Med J Aust.* 2006;184:627–31.
7. Westaby S. Aortic dissection in MFS. *Ann Thorac Surg.* 1999;67:1861–3.
8. Loeys BL, Dietz H, Braverman A, et al. The revised Ghent Nosology for the MFS. *J Med Genet.* 2010;47:476–85.
9. Streeten EA. Pulmonary function in the MFS. *Chest.* 1987;91:408–12.
10. Keane M, Pyeritz E. Medical management of MFS. *Circulation.* 2008;117:2802–13. Role of beta-blockers in Marfan's syndrome and bicuspid aortic valve: a time for re-appraisal.
11. Koračević G, Saka D, Pavlovi M, et al. Should we prescribe "vasodilating" beta-blockers in MFS to prevent aortic aneurysm and dissection? *Vojnosanit Pregl.* 2012;69:195–200.
12. Pagon RA, Adam M, Ardinger H, et al. *MFS. GeneReviews™.* Seattle, WA: University of Washington; 1993-2013.
13. Grahame R, Pyeritz RE. MFS: joint and skin manifestation are prevalent and correlated. *Br J Rheumatol.* 1995;34:126–31.
14. OH AY, Kim YH, Kim BK, et al. Unexpected tracheomalacia in MFS during general anesthesia for correction of scoliosis. *Anesth Analg.* 2002;95:331–5.
15. Steward DJ. *Manual of pediatric anesthesia.* New York: Churchill Livingstone; 1979. p. 246–7.
16. Hines RL, Marschall KE. *Stoleting's anesthesia and co-existing disease,* 5th ed. Philadelphia, PA: Elsevier; 2008. p. 33–4, 136–137.
17. Verghese C. Anesthesia in Marfan's syndrome. *Anaesthesia.* 1984;39:917–22.