



REVISTA BRASILEIRA DE ANESTESIOLOGIA

Publicação Oficial da Sociedade Brasileira de Anestesiologia
www.sba.com.br



INFORMAÇÃO CLÍNICA

Bloqueio paravertebral guiado por ultrassom para piloromiotomia em 3 recém-nascidos com estenose hipertrófica de piloro congênita



Javier Mata-Gómez, Rosana Guerrero-Domínguez*, Marta García-Santigosa e Antonio Ontanilla

Departamento de Anestesiologia e Reanimação, Hospital Universitário Virgen del Rocío, Sevilha, Espanha

Recebido em 9 de janeiro de 2014; aceito em 13 de março de 2014
Disponível na Internet em 7 de maio de 2015

PALAVRAS-CHAVE

Piloromiotomia;
Bloqueio
paravertebral;
Estenose hipertrófica
de piloro;
Anestesia regional;
Pediátrica

Resumo

Justificativa e objetivos: A estenose hipertrófica do piloro é uma condição relativamente comum do trato gastrointestinal na infância, que causa um quadro de vômitos em jato e alterações metabólicas que envolvem um alto risco de aspiração durante a indução da anestesia. Assim, recomenda-se uma técnica sob anestesia geral e indução intravenosa de sequência rápida, pré-oxigenação e pressão cricoide. Após a correção da alcalose metabólica sistêmica e normalização do pH, o líquido cefalorraquidiano pode manter um estado de alcalose metabólica. Isso, juntamente com os efeitos residuais de agentes bloqueadores neuromusculares, anestésicos e opioides, pode aumentar o risco de apneia pós-operatória após anestesia geral. **Casos clínicos:** Apresentamos o manejo bem-sucedido em três recém-nascidos que foram submetidos a piloroplastia por apresentar estenose hipertrófica do piloro congênita. O procedimento foi feito sob anestesia geral com intubação orotraqueal e indução de sequência rápida. Em seguida, fez-se um bloqueio paravertebral guiado por ultrassonografia como método analgésico sem a necessidade de administração de opioides durante o período intraoperatório e que mantém o nível analgésico adequado.

Conclusões: A anestesia regional é comprovadamente segura e eficaz na prática pediátrica. Consideramos o bloqueio paravertebral guiado por ultrassom com dose única como uma possível opção a outras técnicas regionais descritas, evita o uso de opioides e bloqueadores neuromusculares durante a anestesia geral e reduz o risco de apneia central no pós-operatório.

© 2014 Sociedade Brasileira de Anestesiologia. Publicado por Elsevier Editora Ltda. Todos os direitos reservados.

* Autor para correspondência.

E-mail: rosanabixi7@hotmail.com (R. Guerrero-Domínguez).

KEYWORDS

Pyloromyotomy;
Paravertebral block;
Hypertrophic pyloric
stenosis;
Regional anesthesia;
Pediatrics

Ultrasound-guided paravertebral block for pyloromyotomy in 3 neonates with congenital hypertrophic pyloric stenosis**Abstract**

Background and objectives: Hypertrophic pyloric stenosis is a relatively common affection of gastrointestinal tract in childhood that results in symptoms, such as projectile vomiting and metabolic disorders that imply a high risk of aspiration during anesthetic induction. In this way, the carrying out of a technique with general anesthesia and intravenous rapid sequence induction, preoxygenation and cricoid pressure are recommended. After the correction of systemic metabolic alkalosis and pH normalization, cerebrospinal fluid can keep a state of metabolic alkalosis. This circumstance, in addition to the residual effect of neuromuscular blocking agents, inhalant anesthetics and opioids could increase the risk of postoperative apnea after a general anesthesia.

Case report: We present the successful management in 3 neonates in those a pyloromyotomy was carried out because they had presented congenital hypertrophic pyloric stenosis. This procedure was done under general anesthesia with orotracheal intubation and rapid sequence induction. Then, ultrasound-guided paravertebral block was performed as analgesic method without the need for administering opioids within intraoperative period and keeping an appropriate analgesic level.

Conclusions: Local anesthesia has demonstrated to be safe and effective in pediatric practice. We consider the ultrasound-guided paravertebral block with one dose as a possible alternative for other local techniques described, avoiding the use of opioids and neuromuscular blocking agents during general anesthesia, and reducing the risk of central apnea within postoperative period.

© 2014 Sociedade Brasileira de Anestesiologia. Published by Elsevier Editora Ltda. All rights reserved.

Introdução

A estenose hipertrófica do piloro (EHP) é um distúrbio gastrointestinal próprio da infância, com uma incidência de 0,9-5,1/1.000 casos¹, uma idade média de apresentação de cinco semanas e um peso médio de 4 kg⁻¹. O quadro clínico clássico é caracterizado por vômitos em jato, desnutrição, desidratação e distúrbios eletrolíticos e metabólicos.¹ O tratamento dessa condição consiste numa piloromiotomia sob anestesia geral e intubação orotraqueal,² o que representa um desafio para os anestesiológicos dado o risco de aspiração broncopulmonar.^{3,4} As alterações metabólicas frequentes no contexto de uma anestesia geral por hiperventilação^{3,4} ou administração de opioides e bloqueadores neuromusculares podem aumentar o risco de apneia central. Uma cirurgia sob anestesia geral combinada com técnicas locoregionais poderia reduzir o risco de apneia e complicações pós-operatórias.^{3,5}

Casos clínicos

Apresentamos três lactentes submetidos a piloromiotomia devido a EHP com 30, 34 e 42 dias de idade e pesos de 3.500; 3.200 e 4 kg respectivamente. Na chegada à sala de cirurgia foram monitorados por pressão arterial não invasiva, eletrocardiograma e oximetria de pulso e canalizou-se uma veia periférica sob sedação com sevoflorano a 5%. Foram administrados 0,02 mg/kg⁻¹ de atropina intravenosa como pré-medicação e fez-se uma indução intravenosa de propofol a uma dose de 4 mg/kg⁻¹ até atingir as condições ideais

para intubação traqueal com indução de sequência rápida e pressão cricoide. Posteriormente comprovou-se a colocação correta do tubo endotraqueal por meio de capnografia e instaurou-se ventilação mecânica a volume em modo controlado. A anestesia foi mantida com sevoflorano a 1 CAM.

A técnica paravertebral foi aplicada após a indução anestésica na posição de decúbito lateral esquerdo e manteve-se o lado direito acessível para o procedimento. O material usado consistiu em um ultrassom Toshiba Nemio XG[®] com transdutor plano modelo PLM-1202S[®] e uma agulha hipodérmica de 23 G de 25 mm de comprimento. O nível de T8 foi identificado por colocação da sonda em sentido transversal e lateral ao processo espinhoso nesse nível, localizou-se a sombra acústica hiperecogênica costal e, posteriormente, deslocou-se ligeiramente em direção craniana até identificar a pleura como uma linha hiperecogênica no espaço intervertebral com eco posterior em forma de cauda de cometa; acima dele, uma imagem isoecogênica correspondente ao músculo intercostal externo e medial e fora desse uma linha hiperecogênica que serviu para marcar os limites do espaço paravertebral. Depois de identificar essas estruturas a agulha (fig. 1) foi introduzida em condições estéreis, lateral e medial à sonda e se localizou em todos os momentos a ponta da sonda até atingir o espaço paravertebral, que foi infiltrado-o com 0,25 mL/kg⁻¹ de bupivacaína a 0,25% em um único bólus e após aspiração prévia para descartar injeção intravascular (fig. 2).

A cirurgia nos três casos ocorreu sem incidentes, não foi necessária a administração adjuvante de opioides nem de relaxantes musculares, manteve-se uma estabilidade hemodinâmica adequada e nível de analgésico que possibilitou

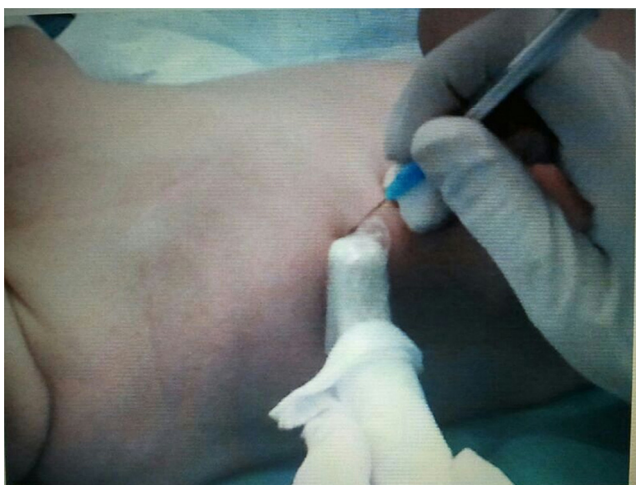


Figura 1 Feitura de bloqueio paravertebral guiado por ultrassom em paciente com EHP.

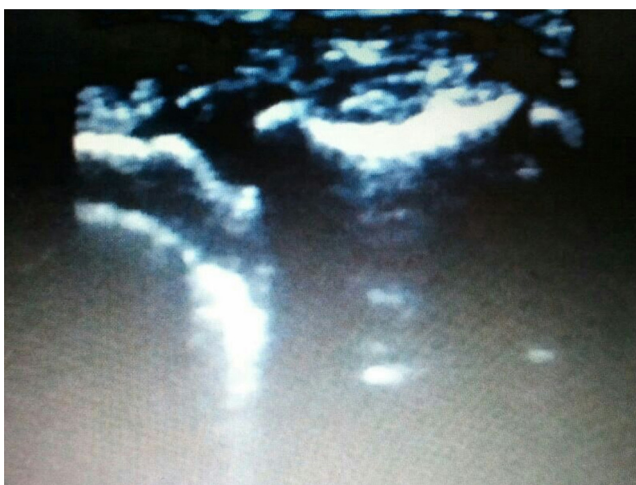


Figura 2 Vista por ultrassom do espaço paravertebral em nível de T8.

extubação precoce após a conclusão do procedimento cirúrgico.

Não houve episódios de apneia nas primeiras 24 horas de pós-operatório e nenhum dos três bebês precisou de analgesia nas primeiras 12 horas.

Discussão

Os vômitos recorrentes associados a EHP causam um estado de alcalose metabólica hipoclorêmica³ e um aumento do pH do líquido cefalorraquidiano. A alcalose do líquido cefalorraquidiano pode persistir após a correção da alcalose metabólica sistêmica.³ O pH do líquido cefalorraquidiano é um dos fatores determinantes do estímulo respiratório.³ As alterações metabólicas, a hiperventilação, a desidratação e o efeito residual de bloqueadores neuromusculares, agentes inalatórios e fundamentalmente opioides empregados durante o procedimento anestésico³ poderiam aumentar o risco de apneia central, aumentado em prematuros, que constituem 12% dos casos,³ o que leva a problemas respiratórios que precisam de ventilação mecânica de maneira prolongada.²

Os recém-nascidos são especialmente sensíveis aos efeitos depressores respiratórios associados a analgesia com opioides. Essa sensibilidade parece estar relacionada à imaturidade dos músculos respiratórios e dos centros de controle respiratórios.³ Embora as complicações respiratórias e a incidência de pausas de apneia sejam mais frequentes nesses últimos, apneias pós-operatórias foram descritas em recém-nascidos saudáveis nos quais se fez uma piloroplastia e foram administrados opioides no período intraoperatório.³ Foram mantidos intubados e conectados a ventilação mecânica no período pós-operatório. Por esse motivo, alguns anestesiologistas recomendam limitar o uso de opioides durante piloromiectomia.³

Os pacientes com EHP são considerados de "estômago cheio",^{1,3,4} de modo que se recomenda uma técnica de anestesia geral com pré-oxigenação adequada e indução de sequência rápida com pressão cricoide e intubação orotraqueal⁴ com o objetivo de reduzir o risco de aspiração broncopulmonar. Até 5% dos anestesiologistas recomendam intubação em vigília para limitar o risco de aspiração e possível dessaturação. No entanto, ela está associada a outras complicações, como trauma de tecidos moles, bradicardia, laringoespasma e hipóxia.⁴ A indução inalatória tem sido recomendada devido a sua segurança em pacientes pediátricos.^{2,4,6}

No período neonatal, a analgesia regional está indicada quando a nossa meta é uma extubação precoce. Além de proporcionar um nível adequado de analgesia intraoperatória e uma maior duração da mesma durante o período pós-operatório,⁵ fornece um grau de relaxamento muscular que facilitará a técnica cirúrgica.⁷ A necessidade de suporte ventilatório no pós-operatório é reduzida de maneira importante⁷ quando técnicas de analgesia locorreionais são aplicadas, em comparação com a administração de medicamentos opioides intraoperatórios, diminuem a duração da ventilação mecânica e minimizam as complicações respiratórias, o que reduz, assim, a morbimortalidade.⁷

Para a aplicação de uma técnica de anestesia locorreional é necessário saber a localização exata da incisão cirúrgica. A piloromiectomia requer uma incisão supraumbilical direita. O nível analgésico é necessário para essa cirurgia T4.¹

Apresentamos uma técnica anestésica inovadora nos pacientes com EHP submetidos a piloromiectomia, com base na feitura de um bloqueio torácico paravertebral (BPV) guiado por ultrassom e administração de dose única de anestésico local sob anestesia geral e intubação orotraqueal.

O espaço paravertebral torácico é uma área em forma de cunha que contém os nervos torácicos e o tronco simpático.^{8,9} A parede posterior é formada pelo ligamento costotransverso superior, a parede medial pelo corpo vertebral e o disco intervertebral e a parede anterolateral pela pleura parietal que continua com o espaço intercostal.⁸ No BPV bloqueia-se o ramo anterior das raízes nervosas, os ramos comunicantes cinza e branco e a cadeia simpática.⁹ Para minimizar o risco de punção vascular, lesão nervosa e pneumotórax, recomenda-se uma técnica guiada por ultrassom.^{8,9}

O BPV está associado a retenção urinária⁷ menor do que com outras técnicas locorreionais, menor incidência de náuseas e vômitos pós-operatórios e menos episódios

de hipotensão e redução de complicações pulmonares. Além disso, a administração de anestésicos locais no espaço paravertebral produz um bloqueio somático e simpático unilateral que é vantajoso para os procedimentos cirúrgicos unilaterais de tórax e abdome.

Há vários estudos em que outras técnicas locorreionais são usadas na piloromiotomia por EHP.

Willschke et al.¹ descreveram uma técnica peridural torácica guiada por ultrassom sob sedação como uma opção possível para a anestesia geral para piloromiotomia.

Atualmente, a evidência sustenta que o BPV é tão eficaz quanto o bloqueio peridural para o manejo da dor pós-operatória e um perfil de segurança melhor do que técnicas neuroaxiais.⁵

Somri et al.³ sugeriram que a anestesia espinal com bupivacaína isobárica a uma concentração de 0,5% e uma dose de $0,8\text{mg/kg}^{-1}$ constitui uma opção para anestesia geral. No entanto, o bloqueio espinal para piloromiotomia pode causar um bloqueio alto descontrolado com consequente insuficiência respiratória¹ e necessidade de intubação orotraqueal urgente.³

Moyao-Garcia et al.⁴ expõem séries de casos de piloromiotomia com a feitura de um bloqueio caudal com bupivacaína a 0,25% e volume de $1,6\text{mL/kg}^{-1}$. Apesar do uso de altas doses de anestésico local, o nível exigido de analgésico poderia ser insuficiente e ser necessário um nível T4-T6¹. A dose de anestésicos locais administrada no bloqueio caudal para alcançar um nível metamérico de analgesia adequado ultrapassa as doses máximas recomendadas⁵ e pode condicionar complicações neurológicas e cardiovasculares⁴ que neste estudo poderiam também estar mascaradas, dado o grau de profundidade de sedação empregado.

Por outro lado, o bloqueio simpático associado tanto ao bloqueio espinal como à anestesia caudal poderia causar repercussões hemodinâmicas em pacientes hipovolêmicos e desidratados devido ao quadro clínico subjacente.

Nestes três estudos comentados, os autores usam técnicas locorreionais combinadas com sedação profunda, de modo que o paciente somente respondia ante estímulos fortes.

Em nossa opinião, a intubação endotraqueal é uma técnica mais segura no controle das vias respiratórias em pacientes submetidos a piloromiotomia, uma vez que os níveis de sedação usados para manter a imobilidade do paciente, bem como a variabilidade da resposta à sedação em recém-nascidos, tanto com o uso de midazolam como de propofol, poderiam comprometer a segurança da via respiratória e condicionar a perda de reflexos, com o risco consequente de aspiração broncopulmonar em pacientes de alto risco.

Portanto, a partir de nossa experiência, foi feita uma indução intravenosa sem administração de bloqueadores neuromusculares nem opioides, o que diminuiu a incidência de episódios de apneia no período pós-operatório por efeito

farmacológico residual. Com a feitura do BPV foram obtidas condições ideais de analgesia e relaxamento muscular para facilitar o acesso cirúrgico e uma analgesia adequada nas 12 horas de pós-operatório sem a necessidade de analgésicos suplementares, período que coincide com a maior incidência de apneia nesses pacientes.

Em resumo, o BPV guiado por ultrassom com bólus único de anestésico local associado a uma técnica anestésica geral com intubação orotraqueal foi usado em três casos de recém-nascidos com piloromiotomia para EHP com êxito, sem episódios de apneia nas 24 horas de pós-operatório. Consideramos essa técnica uma opção atraente para a administração de opioides intravenosos durante a anestesia geral, que aprimora um nível adequado de analgesia e reduz as complicações respiratórias associadas ao efeito residual dos opioides e, portanto, o risco de apneia central e possibilita também uma extubação precoce.³

Além disso, em comparação com outras técnicas locorreionais descritas, a partir de nossa experiência, o bloqueio paravertebral reduz o risco de insuficiência respiratória associada ao bloqueio peridural, é associado a menos complicações e, ao contrário do bloqueio caudal, garante um nível analgésico suficiente para a técnica cirúrgica.^{1,5,7}

Conflitos de interesse

Os autores declaram não haver conflitos de interesse.

Referências

1. Willschke H, Machata AM, Rebhandl W, et al. Management of hypertrophic pylorus stenosis with ultrasound guided single shot epidural anaesthesia –a retrospective analysis of 20 cases. *Paediatr Anaesth*. 2011;21:110–5.
2. Kachko L, Simhi E, Freud E, et al. Impact of spinal anesthesia for open pyloromyotomy on operating room time. *J Pediatr Surg*. 2009;44:1942–6.
3. Somri M, Gaitini LA, Vaida SJ, et al. The effectiveness and safety of spinal anaesthesia in the pyloromyotomy procedure. *Paediatr Anaesth*. 2003;13:32–7.
4. Moyao-García D, Garza-Leyva M, Velázquez-Armenta EY, et al. Caudal block with $4\text{mg} \times \text{kg}^{-1}$ ($1.6\text{ml} \times \text{kg}^{-1}$) of bupivacaine 0.25% in children undergoing surgical correction of congenital pyloric stenosis. *Paediatr Anaesth*. 2002;12:404–10.
5. Jöhr M, Berger TM. Regional anaesthetic techniques for neonatal surgery: indications and selection of techniques. *Best Pract Res Clin Anaesthesiol*. 2004;18:357–75.
6. Andreu E, Schmucker E, Drudis R, et al. Algorithm for pediatric difficult airway. *Rev Esp Anesthesiol Reanim*. 2011;58:304–11.
7. Bosenberg A. Benefits of regional anesthesia in children. *Paediatr Anaesth*. 2012;22:10–8.
8. Chelly JE. Paravertebral blocks. *Anesthesiol Clin*. 2012;30:75–90.
9. Renes SH, Bruhn J, Gielen MJ, et al. In-plane ultrasound-guided thoracic paravertebral block: a preliminary report of 36 cases with radiologic confirmation of catheter position. *Reg Anesth Pain Med*. 2010;35:212–6.