



# REVISTA BRASILEIRA DE ANESTESIOLOGIA

Publicação Oficial da Sociedade Brasileira de Anestesiologia  
[www.sba.com.br](http://www.sba.com.br)



## ARTIGO DE REVISÃO

# Bloqueios em dedos de mãos com epinefrina incluída ou não nas soluções anestésicas



Almiro dos Reis Júnior<sup>a,b,c,\*</sup> e Denise Quinto<sup>a,b</sup>

<sup>a</sup> Serviço Médico de Anestesia (SMA), São Paulo, SP, Brasil

<sup>b</sup> Hospital Alemão Oswaldo Cruz, São Paulo, SP, Brasil

<sup>c</sup> Sociedade de Anestesiologia do Estado de São Paulo (Saesp), São Paulo, SP, Brasil

Recebido em 27 de outubro de 2013; aceito em 3 de dezembro de 2013

Disponível na Internet em 23 de maio de 2015

### PALAVRAS-CHAVE

Anestesia, regional;  
Anestésicos locais,  
cocaína, lidocaína,  
bupivacaína,  
ropivacaína;  
Cirurgia, dedos  
de mãos;  
Isquemia, epinefrina

### KEYWORDS

Anesthesia, regional;  
Local anesthetics,  
cocaine, lidocaine,  
bupivacaine,  
ropivacaine;

### Resumo

**Justificativa e objetivos:** Revisão das diversas técnicas para bloqueios em dedos de mãos, com anestésico local associado ou não à epinefrina.

**Conteúdo:** São descritos os procedimentos usados e comparados os resultados obtidos na literatura, principalmente em relação a: latência e qualidade da anestesia, detalhes sobre o efeito vasoconstritor da epinefrina, sangramento intraoperatório, necessidade ou não do uso de torniquete, duração da anestesia e da analgesia pós-operatórias, comportamento do fluxo arterial e da SpO<sub>2</sub> digitais, complicações locais e sistêmicas e, ainda, condutas e medicamentos a serem usados em determinadas situações de isquemia.

**Conclusões:** As vantagens da inclusão de epinefrina na solução anestésica são de pouca importância quando comparadas aos riscos do procedimento e parece perigoso usar o vasoconstritor em dedos de mão, a não ser que fiquem definitivamente comprovadas a inocuidade da técnica e a possibilidade do descarte do torniquete.

© 2014 Sociedade Brasileira de Anestesiologia. Publicado por Elsevier Editora Ltda. Todos os direitos reservados.

### Digital block with or without the addition of epinephrine in the anesthetic solution

### Abstract

**Background and objectives:** Review of various techniques for digital blocks with local anesthetic, with or without epinephrine.

\* Autor para correspondência.

E-mail: [almiroreisjr@uol.com.br](mailto:almiroreisjr@uol.com.br) (A. Reis Júnior).

Surgery, fingers;  
Ischemia,  
epinephrine

*Contents:* Description of various procedures and comparison of results reported in the literature, mainly on latency and quality of anesthesia, details on vasoconstrictor effect of epinephrine, intraoperative bleeding, necessity of tourniquet use, duration of anesthesia and postoperative analgesia, blood flow and digital SpO<sub>2</sub> behavior, local and systemic complications, and also approaches and drugs to be used in certain situations of ischemia.

*Conclusions:* The advantages of adding epinephrine to the anesthetic solution are minor when compared to the risks of the procedure, and it seems dangerous to use a vasoconstrictor in the fingers, unless the safety of the technique and the possibility of discarding the tourniquet are definitely proven.

© 2014 Sociedade Brasileira de Anestesiologia. Published by Elsevier Editora Ltda. All rights reserved.

## Introdução

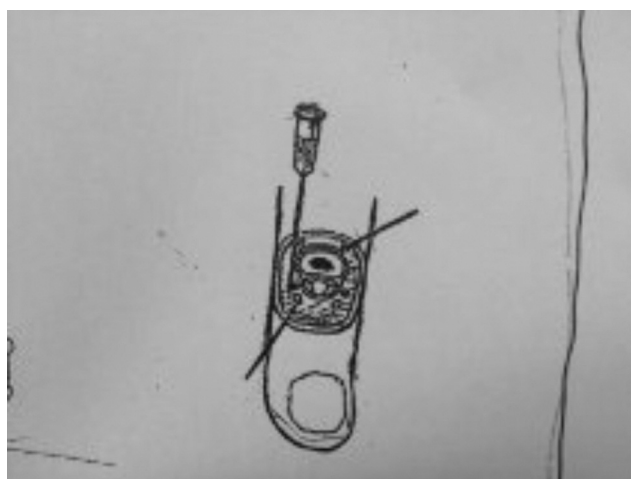Bloqueios anestésicos são empregados em dedos de mãos para pequenas intervenções cirúrgicas, associados ou não a garroteamentos digitais, desde que o uso de anestesia geral para tais atos operatórios é de maiores riscos, desnecessário na maioria das vezes e de custo bem mais elevado. Contudo, em virtude das possibilidades de sérias consequências deles decorrentes, os bloqueios anestésicos digitais, principalmente com uso de garroteamento, devem ser feitos com muito cuidado e com bom conhecimento da anatomia regional e das contraindicações deles.

Os mais recentes tratados de anestesiologia nacionais estudam o assunto de forma extremamente simplificada. Assim, parece ser tempo de atualizá-lo, desde que é de interesse não só para ortopedistas, cirurgiões de mão e dermatologistas especializados em processos patológicos ungueais, mas também para anestesiológicos, que devem ter conhecimento desses assuntos, pois podem envolver-se em casos de complicações por terem feito tais atos anestésicos ou apenas participado das intervenções cirúrgicas.

Os bloqueios anestésicos digitais consistem fundamentalmente em deposição de anestésico local nas proximidades de nervos; para tanto, em primeiro lugar, os principais detalhes anatômicos regionais devem ser bem conhecidos (fig. 1). Os nervos digitais dorsais derivam dos nervos radial e ulnar, transitam pelas regiões dorsolaterais dos dedos e inervam quase todas as regiões dorsais desses até as articulações proximais, já que as regiões distais dos dedos indicadores, médios e parte dos anulares são inervadas pelo nervo mediano.<sup>1-3</sup> Os nervos mediano e ulnar dão origem aos nervos digitais que suprem a maior parte das regiões palmares, das laterais adjacentes, das extremidades dos dedos e dos leitos das unhas; são acompanhados por vasos e caminham nas regiões ventrolaterais dos dedos e ao lado das bainhas dos tendões flexores.

## Técnicas para bloqueios anestésicos digitais

Em primeiro lugar, é preciso conhecer as contraindicações para a feitura desses bloqueios e que são principalmente



**Figura 1** Corte transversal da base de falange proximal de dedo de mão. Note-se o posicionamento dos nervos e vasos digitais dorsais (seta à direita) e ventrais (seta à esquerda). Veja-se, também, a agulha para bloqueio desses nervos por via dorsolateral da base do dedo. Modificada da Figura 10-17 (A) de Bridenbaugh LD, *The upper extremity: somatic blockade*, in Cousins MJ, Bridenbaugh PO, *Neural blockade, in Clinical anesthesia and management of pain*, 2ª ed., Philadelphia, JB Lippincott Co, 1988, 412-415.

as seguintes: absolutas, como recusa do paciente à feitura do procedimento, moléstia vascular periférica na região e infecção próxima do local de injeção; relativas, quando for imprescindível testar a função nervosa logo no início do período pós-operatório, em virtude da instauração do bloqueio das conduções sensitiva e motora, sempre que possa mascarar o estabelecimento de síndrome compartimental pós-operatória e em paciente já portador de lesão nervosa ou parestesias, pela possibilidade sempre existente de produção de ferimento de nervo.<sup>1-4</sup> Há diversas técnicas, com pequenas modificações que variam de autor para autor.<sup>1-3,5-9</sup>

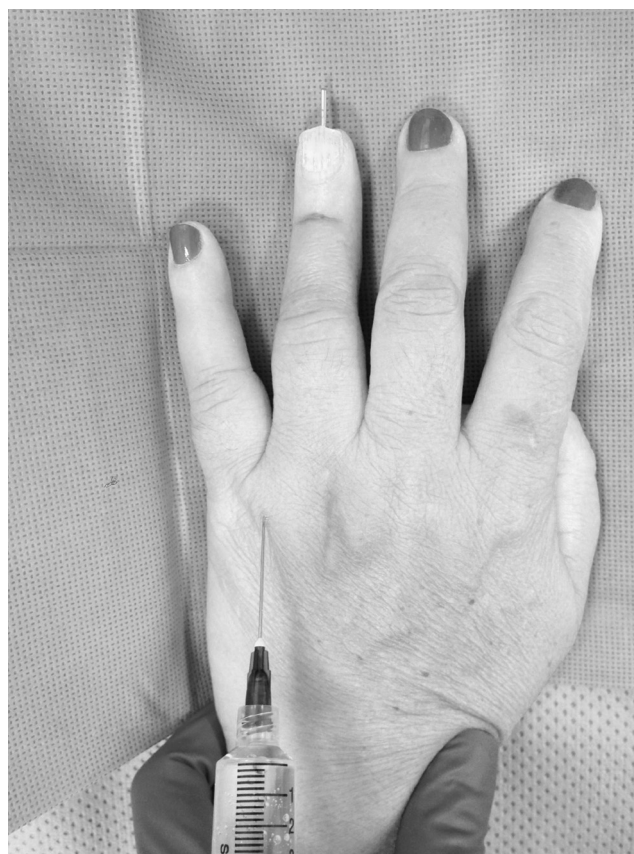O bloqueio subcutâneo dos nervos digitais palmares e dorsais pode ser feito com a inserção de uma agulha de calibre 25 e 16 mm de comprimento em um ponto da região lateral



**Figura 2** Bloqueio subcutâneo de nervos dorsais e palmares de dedo indicador direito. Ilustração: Gladys N. dos Reis.

da base dorsal do dedo para infiltração de toda essa região (fig. 2). Em seguida, punciona-se uma das regiões laterais do dedo (fig. 2), sem dor, e que deve ser avançada em direção à palma da mão e passar verticalmente ao lado da bainha do tendão flexor até que seja sentida resistência da derme palmar ou pressão em dedo "protetor" colocado sob o dedo do paciente e diretamente oposto ao caminho da agulha (fig. 2); após ser essa retirada 2-3 mm, 1 mL da solução anestésica é colocada sob a pele do lado palmar da mão para anestésiar o nervo digital palmar e mais 1 mL justamente sob o ponto de entrada da agulha para bloquear o nervo digital dorsal.<sup>1</sup> O mesmo procedimento deve ser reproduzido do outro lado. Alguns preferem fazer os bloqueios digitais pela região palmar para possibilitar a redução de lacerações de nervos e artérias digitais pelo bisel da agulha; entretanto, essa área é muito mais sensível e cria mais desconforto para o paciente, bem como é tecnicamente um pouco mais difícil de ser aplicada em virtude da maior espessura da pele desse lado da mão.<sup>2</sup> Opcionalmente, a injeção pode ser feita na região proximal da prega do dedo com o uso de agulha com as mesmas características acima citadas, administra-se 1 mL da solução anestésica superficialmente para bloquear o nervo digital dorsal e avança-se a agulha para bloqueio do nervo digital palmar; esse procedimento deve ser repetido do outro lado após a agulha ter sido retirada até a pele e redirecionada para o lado oposto do dorso do dedo para colocar superficialmente mais 1 mL da solução anestésica.<sup>2</sup> É preciso sempre ter cuidado com os volumes de solução anestésica administrados para não criar um anel circunferencial compressivo dos feixes neurovasculares.

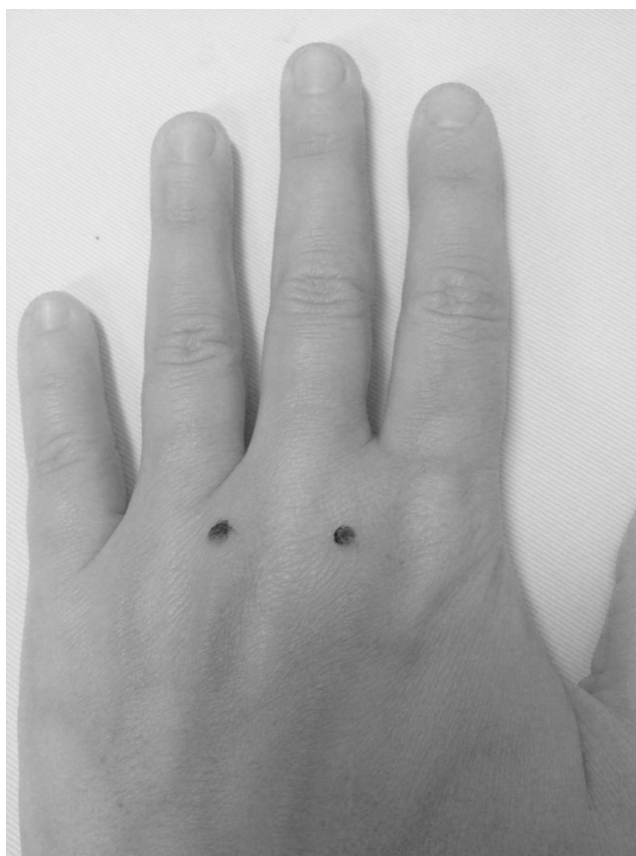A técnica transtecarpiana<sup>1,3</sup> para bloqueio de nervos digitais é executada com os dedos estendidos, pelo lado dorsal da mão, mais fino do que o palmar, a cerca de 1 cm, aproximadamente, das articulações metacarpofalagianas e a meia distância entre tais ossos metacarpianos (fig. 3); a técnica envolve a introdução da agulha e o avanço dela até que a resistência da aponeurose palmar seja percebida e, então, 2-3 mL de solução anestésica sem epinefrina devem ser injetados enquanto a agulha vai sendo lentamente retirada. O mesmo procedimento é feito do outro lado do dedo. É possível efetuá-lo pelo lado palmar da mão e igualmente



**Figura 3** Bloqueio anestésico de dedo anular por via transmetacarpiana. Inserção da agulha pelo lado dorsal da mão, a 1 cm, aproximadamente, da articulação metacarpofalagiana e a meia distância entre dois ossos metacarpianos. Outros detalhes no texto. Foto cedida pela cirurgiã de mão Dra. Nivea Gitahy Rizzi.

2-3 mL da solução anestésica devem ser injetados logo atrás das cabeças dos metacarpianos, o que anestesia plenamente o nervo digital comum que supre o dedo, o que, entretanto, é menos confortável para o paciente, pela maior espessura da pele dessa região, como acima assinalado. Um detalhe interessante foi proposto para facilitar a indução da técnica transtecarpiana<sup>3</sup> e que consiste em segurar a mão do paciente pelos dedos com a mão não dominante do operador e marcar dois pontos de cada lado das articulações metacarpofalagianas; a mão do paciente é, então, estendida e as duas marcas indicam os pontos de entrada da agulha (fig. 4). As principais vantagens dessa última técnica são: as punções são feitas com a mão do paciente em posição que ajuda a estabilização dela, os pontos para as injeções são mais corretos e facilmente determinados, o risco de lesão neurovascular é menor e há mais facilidade para o bloqueio digital ser ensinado.<sup>3</sup>

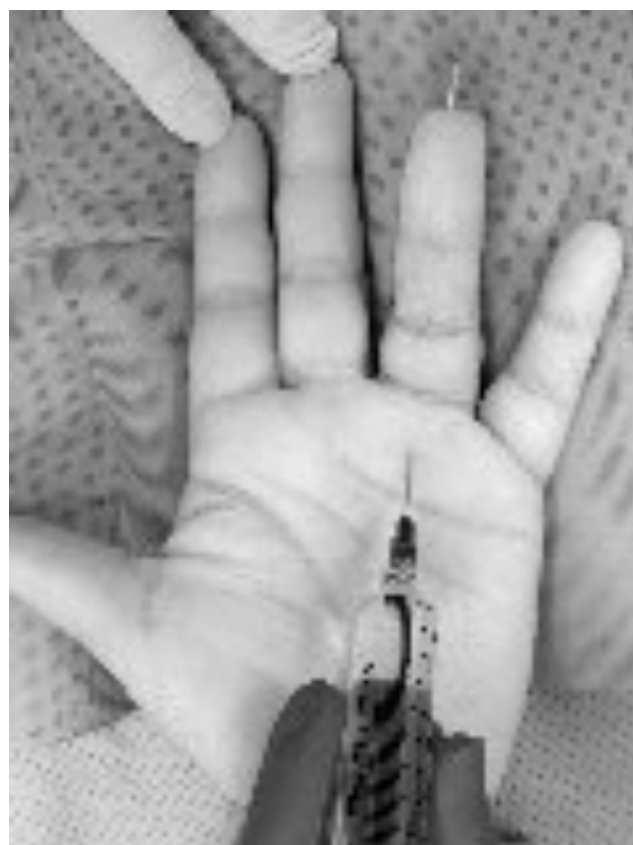O método transtecarpiano foi descrito em 1990 quando se notou rápida instalação de anestesia em todo o dedo após aplicação de uma mistura de esteroide e lidocaína na bainha do tendão flexor para tratamento de dedo em gatilho.<sup>5</sup> Passou-se, então, a puncionar a bainha desse tendão para administração da solução anestésica no nível da prega digital palmar; a agulha deve penetrar na bainha desse tendão até



**Figura 4** Bloqueio transmetacarpiano com a mão estendida. Os pontos de referência foram marcados para facilitar a administração da solução anestésica. Detalhes no texto.

que contato ósseo seja sentido<sup>2,3,5,8,9</sup> (fig. 5). Então, a agulha deve ser retirada lentamente até que a solução anestésica (cerca de 2 mL) seja administrada facilmente no espaço existente entre o periósteo e o tendão flexor. À medida que a solução anestésica é aplicada, observa-se turgescência local e ligeira flexão do dedo. As vantagens desse método incluem injeção única, ausência de risco de trauma mecânico direto de feixe neurovascular e rápida instalação da anestesia. Porém, o procedimento inclui riscos, como lesão do tendão e potencial infecção em espaço fechado, pois ele viola a bainha sinovial flexora;<sup>2,3</sup> ainda mais, comparação entre o bloqueio subcutâneo e o transtecal, usados em 162 voluntários, mostrou que esse último método anestésico é o que produz mais dor durante a injeção, desconforto esse que persiste por até 24 horas.<sup>6</sup>

Recentemente, foi proposta nova técnica de bloqueio de dedos de mãos, com uso de uma única injeção de 3 mL de lidocaína (1%) com epinefrina (1/100.000) a ser aplicada no espaço subcutâneo do ponto médio da prega interdigital palmar (3 mL) (fig. 6)<sup>9,10</sup> Pesquisa a respeito foi feita em nove voluntários e simultaneamente em dedos médios de mãos direita (sem epinefrina) e esquerda (com epinefrina); logo em seguida à injeção, uma área completamente branca apareceu ao redor do ponto da injeção da solução com epinefrina. A anestesia durou 48 minutos quando não foi empregada a epinefrina e 280 minutos quando o vasoconstritor foi usado. Com maior concentração e dose de lidocaína



**Figura 5** Bloqueio por via transtecal. A punção para administração da solução anestésica é feita na bainha do tendão flexor do dedo (nível proximal da prega digital palmar ou pouco mais distal). Foto cedida pela cirurgiã de mão Dra. Nivea Gitahy Rizzi.

(2%, 5,4 mL) com epinefrina a 1/100.000 a anestesia pode durar até o dobro desse tempo.<sup>10</sup>

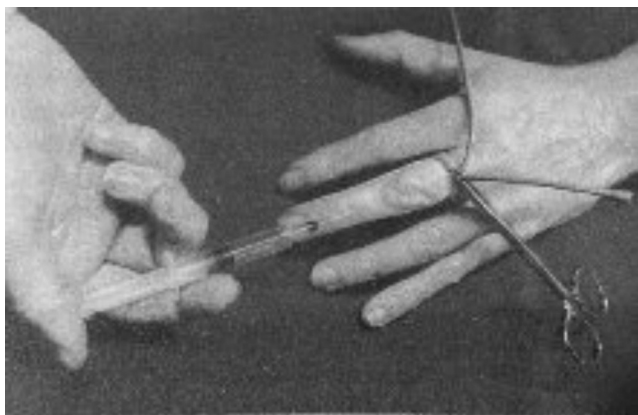
Uma opção aos bloqueios digitais consiste no emprego da anestesia regional intravenosa,<sup>11</sup> que, quando usada em dedo, não tem ação troncular, mas somente infiltrativa (fig. 7). Ela é induzida após punção de veia de dorso de dedo, quase sempre fácil com agulha calibre 27 ou agulha-borboleta de calibre semelhante, dessangramento por fricção do dedo em questão no sentido distal-proximal pelo indicador do operador dobrado circularmente em torno dele, com faixa elástica delicada ou até mesmo apenas por gravidade, aplicação rápida de torniquete na raiz dele, seguro com pinça hemostática, e administração de 2 a 3 mL, conforme o tamanho do dedo, de qualquer anestésico local atualmente em uso, sempre sem epinefrina; a anestesia instala-se imediatamente. A maior vantagem desse método anestésico é evitar totalmente a possibilidade de lesão de feixe neurovascular digital. Desvantagens da anestesia regional intravenosa para dedo de mão é a analgesia pós-operatória de pouca duração e a dor causada pelo torniquete (obrigatório) após longo período de garroteamento, o que pode ser evitado pela aplicação de um segundo torniquete em região um pouco mais distal e anestesiada seguida pela desativação do anteriormente instalado.<sup>11</sup> É interessante que, na década de 1980, criou-se detalhada tecnologia para o procedimento.<sup>12</sup>



**Figura 6** Local para bloqueio de dedo de mão com uso de apenas uma injeção de anestésico local aplicada no espaço subcutâneo e aproximadamente ao nível do ponto médio de prega interdigital palmar.

Quando vários dedos estiverem envolvidos no ato operatório, uma boa opção é o bloqueio anestésico no nível do punho.<sup>1</sup>

As recomendações mais importantes para bloqueios anestésicos em dedos de mãos associados à isquemia por



**Figura 7** Anestesia regional intravenosa digital. Observe-se o garrote tubular de borracha mantido por pinça hemostática e o anestésico sendo administrado em veia dorsal de dedo médio de mão. Reproduzida de Reis Jr A, Anestesia regional intravenosa, 1ª ed., Rio de Janeiro, Editora Atheneu, 1996, 203. Com permissão da editora.

garroteamento são as seguintes:<sup>1,2,4,11,12</sup> 1) obter noções básicas da anatomia neurovascular regional; 2) adquirir cuidadosa experiência com os procedimentos de anestesia e isquemia; 3) obedecer às contraindicações do método anestésico e da isquemia; 4) usar sempre agulhas curtas e finas para evitar graves lesões bilaterais de vasos e nervos digitais; 5) empregar um dos vários anestésicos locais sem epinefrina disponíveis, como lidocaína (2%), ropivacaína (0,75%) ou bupivacaína (0,5%); 6) injetar volumes apropriados da solução anestésica; 7) nunca aplicar bloqueios circunferenciais; 8) jamais efetuar-los quando houver infecção na vizinhança do local da injeção; 9) fazê-los preferentemente no nível das cabeças dos metacarpianos, o que seria melhor do que mais distalmente; 10) ter sempre à mão equipamento para reanimação cardiopulmonar; 11) conhecer a fisiopatologia da isquemia por aplicação de torniquete em dedos de mão; 12) praticar o garroteamento de dedo dentro dos padrões técnicos recomendados, procurar mantê-lo por não mais do que 20-30 minutos e tomar providências para nunca esquecê-lo *in loco*; 13) administrar antibiótico, se necessário, antes da instalação do torniquete; 14) não usar curativos constritores; 15) verificar sempre a perfusão do dedo após o desgarroteamento e 16) manter o membro elevado por alguns minutos depois do término do ato operatório.

### Inclusão de epinefrina na solução anestésica

Sempre foi notória entre nós, e continua a ser, a conduta de não usar epinefrina associada ao anestésico local para atos operatórios em dedos de mãos devido ao risco potencial de espasmo vascular irreversível. Entretanto, já foi afirmado que “muitos médicos acreditam nisso porque foi o que aprenderam nas escolas médicas do mundo”.

Os principais tratados de anestesiologia e numerosos artigos publicados até recentemente não admitem a inclusão de epinefrina nas soluções anestésicas para tais intervenções cirúrgicas; isso também é acentuado em textos dermatológicos, de cirurgia plástica e de cirurgia de mão,<sup>1,2,11,12</sup> a despeito, segundo alguns, da falta de evidência válida na literatura mundial sobre esse conceito.<sup>13</sup> É bem conhecido que tal associação é muito mais perigosa em pacientes portadores de condições que possam prejudicar a perfusão dos dedos, como feocromocitoma, hipertireoidismo, hipertensão arterial grave, moléstia cardíaca ou de Raynaud, esclerodactilia e teleangiectasia.<sup>14-17</sup> É verdade que os dedos de mãos têm grande capacidade para resistir a insultos isquêmicos em virtude de sua estrutura, que tem pele, ossos, tendões e ligamentos, mas não músculos estriados, esses muito sensíveis à falta de oxigênio,<sup>14,18</sup> e que as ações da epinefrina têm vida curta quando usada em soluções bastante diluídas.<sup>18,19</sup>

A revisão da história do emprego da associação de anestésico local com epinefrina mostra que essa nunca perdeu sua perigosa reputação, iniciada há mais de um século.<sup>1,18,20</sup> Isolada da suprarrenal em forma cristalina por Abel em 1897, denominada inicialmente Takamina, a epinefrina foi patenteada como Adrenalina em 1901. Em 1903, Braun, criador do termo *anestesia de condução*, inspirado em ideias de Corning e Halsted, popularizou a adição de epinefrina em pequenas quantidades às soluções de cocaína, único

anestésico local disponível até a introdução da procaína em 1904 por Einhorn, e criou o que denominou *torniquete químico*, com a finalidade de retardar a absorção do anestésico local e prolongar a ação dele. Mas, sendo vasoconstritora, a cocaína produziu a primeira gangrena como complicação de bloqueio digital e que foi seguida por várias outras ao longo dos anos, aparentemente envolvendo exclusivamente a epinefrina.<sup>1,13,18</sup> Braun já havia alertado que a ação do vasoconstritor era muito intensa e prolongada e que poderia causar tal complicação, principalmente quando a nutrição da região já estivesse prejudicada; sobre isso, há quem acredite que antigamente a epinefrina era diluída nas soluções anestésicas de forma imperfeita e diferente de como elas são hoje preparadas<sup>18</sup> ou que a procaína usada estivesse expirada, acidificada e tóxica e, dessa forma, contribuído para a necrose digital atribuída à epinefrina.<sup>21,22</sup> Assim, a discussão sobre o emprego de epinefrina em bloqueios anestésicos digitais não é recente; por exemplo, em 1933, ela foi usada (1/100.000) em mais de 1.500 pacientes, época em que foram descritos vários casos de gangrena de dedos com inclusão ou não do vasoconstritor nas soluções anestésicas.<sup>18</sup> Outros agentes, como fenilefrina e noradrenalina, são inefetivos em relação aos efeitos obtidos com a epinefrina.<sup>13,23</sup>

Parece preocupante o número de autores que ultimamente apoiam e continuam defendendo o uso rotineiro da epinefrina e a segurança desse procedimento, muitos alegando que nunca registraram lesões digitais, embora alguns as tenham observado, além de efeitos sistêmicos, como graves crises hipertensivas.<sup>14-18,22-30</sup> Acreditam alguns desses autores que o risco de complicações causadas pelo uso da epinefrina em bloqueios digitais é teórico, que o mito do perigo da aplicação da epinefrina em dedos morreu, que o conceito divulgado por centenas de autores de que epinefrina “nunca em dedos de mão ou pé, nariz, pênis e orelha está desaparecendo” e “que futuro esforço é necessário para convencer os céticos de que o mito está morto”.<sup>13,20</sup> Mas é muito possível que nem todos os autores que observaram complicações decorrentes do uso da epinefrina em bloqueios digitais divulgaram seus casos;<sup>18</sup> logicamente, os contrários ao emprego do vasoconstritor publicaram muito pouco em relação ao que sempre lhes pareceu óbvio.<sup>3</sup>

Levantamentos da literatura mundial sobre bloqueios anestésicos digitais com inclusão de epinefrina ocorridos de 1880 até 2000<sup>18,20,22</sup> e entre 1900 e 2000<sup>17</sup> tentaram entender se a proibição do vasoconstritor é baseada ou não em casos bem documentados. Outra grande revisão anotou 48 casos de necrose após bloqueios digitais, principalmente com cocaína, que sabidamente pode causar complicações, a maioria ocorrida há várias décadas e com 21 casos envolvendo a epinefrina, muitos deles com uso dessa em concentrações desconhecidas;<sup>15,18</sup> concluiu uma dessas pesquisas<sup>15</sup> que nenhum paciente apresentou infarto de dedo de mão com lidocaína e baixas doses de epinefrina, como 1/100.000.

Nos últimos anos, numerosas pesquisas procuraram comparar bloqueios digitais com anestésicos locais associados ou não à epinefrina, inclusive em voluntários, visando a obter informações favoráveis ou desfavoráveis dessa técnica em relação à clássica, que não inclui epinefrina, como latência, qualidade e duração da anestesia, concentrações de epinefrina nas soluções anestésicas que possam ser

consideradas corretas, risco importante de isquemia de dedo, sangramento intraoperatório, necessidade de uso de torniquete, exigência ou não de administração adicional de anestésico, tempo de analgesia pós-operatória e tratamento de complicações.<sup>15,18,24,27,28</sup> A seguir, são citadas algumas dessas pesquisas.

Em 2010, foram feitos 1.111 bloqueios anestésicos em pacientes de seis meses a 93 anos, submetidos a intervenções cirúrgicas de dedos de mãos, com o uso só do bloqueio dorsal ou da técnica transteal e de garroteamentos;<sup>29</sup> foram comparados 611 indivíduos que receberam lidocaína sem epinefrina (média: 5,7 mL) com 500 outros nos quais foi administrada lidocaína com epinefrina a 1/100.000 (média: 4,33 mL) e nenhum deles sofreu perda de dedo em decorrência do uso desse tipo de solução anestésica, além de que nunca houve necessidade de tratamento medicamentoso.

Estudo prospectivo não randomizado, isso por razões justificadas, feito entre 2002 e 2004, estudou 3.110 procedimentos cirúrgicos em mãos (1.270) ou dedos (1.340) e com bloqueios anestésicos instalados com lidocaína ou bupivacaína e epinefrina, geralmente a 1/100.000, e não observou perda de tecido digital.<sup>15</sup> Foi sugerido que se forem somados os casos desse estudo com os do acima citado, serão 4.221 pacientes (na verdade 2.451, pois os restantes não foram propriamente em dedos), será obtido um grande número de resultados, suficiente para negar o tradicional dogma contra o uso de epinefrina em dedos de mãos; medicação para reverter a vasoconstrição possivelmente não foi usada, sob o argumento de que se os eventos isquêmicos fossem significativos, os autores provavelmente a teriam usado, mas não registrado a conduta.<sup>18</sup>

Pesquisa efetuada em 2005 revelou que o efeito vasoconstritor da epinefrina (1/100.000) desaparece em pouco mais de seis horas, que o dedo fica ocasionalmente azulado, principalmente quando foi usado torniquete, que a cor desse dedo torna-se igual à dos não injetados da mesma mão; além disso, até quando a epinefrina foi administrada nas proximidades dos feixes neurovasculares é algumas vezes possível notar pulsação arterial nos vasos banhados pela solução anestésica,<sup>15</sup> o que corrobora pesquisa em que o fluxo sanguíneo arterial digital foi detectável em cerca de 17% dos pacientes que receberam epinefrina.<sup>31</sup>

O uso de lidocaína associada ou não à epinefrina foi cotado, sob alguns aspectos, em 43 pacientes (50 dedos) em condições clínicas semelhantes e submetidos a bloqueios anestésicos de dedos.<sup>24</sup> Foram eles divididos em dois grupos: A e B. No grupo A foi usada apenas a lidocaína (2%, 1,5 mL) em cada nervo digital e, se necessário, mais 0,5 mL em cada um deles e, no B, a mesma conduta com inclusão de epinefrina (1/100.000) na solução anestésica. Os resultados foram: 1) no grupo A, depois de 10 minutos, a intervenção cirúrgica pôde ser iniciada em apenas 48% dos pacientes e no grupo B em 84%; 2) no grupo A, 24% dos pacientes requereram um ou mais reforços para anestesia completa enquanto que no grupo B só 4%; 3) uma hora após a administração da solução anestésica, o escore médio para dor, com o uso de uma escala visual análoga, foi 4,1 para o grupo A e 1,4 para o B; 4) o sangramento intraoperatório foi bem mais importante no grupo A (20%) e houve necessidade de usar garroteamento ou de outras providências; 5) a duração da analgesia pós-operatória foi de 2,4 horas para pacientes do

grupo A e de 4,6 horas para os do grupo B e 6) um paciente de cada grupo apresentou crise hipertensiva.

Estudo com 100 pacientes (106 bloqueios digitais),<sup>19</sup> entre 15 e 83 anos, que receberam soluções anestésicas de lidocaína a 2% (2 mL) com epinefrina (1/80.000) infiltradas ao redor de cada nervo digital e no dorso da falange proximal (0,5 mL), sempre com uso de seringa odontológica e agulha 27, demonstrou produção de anestesia completa e uma zona circunferencial de palidez ao redor da base de cada dedo bloqueado, sem dúvida por vasoconstrição. Especificamente sobre o fluxo sanguíneo arterial após bloqueio de dedo com lidocaína mais epinefrina, foi verificado, em 10 pacientes, que diminuiu rapidamente nos primeiros 5-10 minutos, aumentou gradualmente e retornou ao normal em 60 minutos, que os sangramentos nas feridas cirúrgicas foram normais e que os dedos tornaram-se clinicamente bem perfundidos no fim de cada intervenção cirúrgica; também foi observado que, em relação aos períodos imediatamente anteriores aos de instalação dos bloqueios anestésicos, as pressões arteriais sistólicas médias foram muito pouco reduzidas e as temperaturas das extremidades digitais sofreram aumentos desprezíveis, quando medidas após a ocorrência de hiperemia reativa.

Pesquisa sobre parâmetros gasosos sanguíneos medidos antes e 15 minutos depois dos bloqueios digitais com soluções de lidocaína com ou sem epinefrina registrou que a SpO<sub>2</sub> aumentou ligeiramente após os bloqueios anestésicos e que, logo depois, houve pequenas reduções dela, porém sem diferenças significativas entre os dois grupos.<sup>28</sup>

Afirmam usuários da associação de anestésico local com epinefrina que muitas das circunstâncias de gangrena de dedos após bloqueios anestésicos digitais não apoiam a conclusão de que o uso desse vasoconstritor foi a causa das lesões observadas.<sup>18</sup> Há citações de casos de necrose de dedos com solução de lidocaína sem epinefrina, alguns deles aparentemente causados por uso de grandes volumes de solução anestésica, oclusão de vasos, queimaduras pós-operatórias, infecções e aplicação inapropriada de torniquetes.<sup>14</sup> Certamente, é fato conhecido que a origem dessas complicações pode ser multifatorial e nem sempre unicamente decorrente de administração de epinefrina, mesmo quando essa foi usada dentro dos padrões considerados corretos.<sup>18</sup> Além disso, há registro de pacientes que receberam soluções anestésicas com epinefrina inadvertidamente injetadas em artérias digitais, caso em que a vasoconstrição instalou-se imediatamente; entretanto, os dedos tornaram-se vermelhos em menos tempo do que com a usual injeção extravascular. É possível que a mais curta duração dessa vasoconstrição possa estar relacionada à muito menor meia-vida da epinefrina plasmática.<sup>15</sup>

De fato, muitas vezes há dúvidas sobre as verdadeiras causas das lesões instaladas, o que torna difícil diagnosticá-las dentre tantas possibilidades, tais como presença de moléstia vascular periférica, volumes excessivos de solução anestésica em espaço confinado, pressão mecânica elevada motivada por bloqueio anestésico na base de dedo, lesão vascular causada pela agulha, queimaduras, infecções e curativos mal conservados, além de alta pressão de garroteamento causada por torniquetes muito apertados, de pequena largura ou por tempo muito prolongado e desobediência às recomendações para emprego de bloqueio anestésico em dedo de mão com epinefrina incluída na

solução anestésica, embora não seja possível admitir que a isquemia de dedo não ocorra com uso de baixas doses de epinefrina.<sup>1,14,15,18,23</sup>

Mas, como demonstração da gravidade da isquemia que a epinefrina pode causar quando injetada isoladamente e/ou acidentalmente em dedo de mão, há considerável número de publicações. Na literatura mundial (1900 a 2005) estão registrados 59 pacientes nos quais foram administrados anestésicos locais com epinefrina em alta concentração (1/1.000); desses, 32 não receberam tratamento e nenhum deles sofreu necrose de dedos, mas apresentaram dor por quatro horas e neuropraxia por 10 semanas.<sup>21</sup> Muitas dessas complicações envolveram equipamento (EpiPen) que contém epinefrina em alta concentração (1/1.000), usado mais por dermatologistas, alergistas e radiologistas para tratamento de emergências alérgicas.<sup>21,32-40</sup> As doses injetadas variaram muito e os principais sintomas observados foram dor (86%), palidez, (53%) e, em menor porcentagem, entorpecimento, equimoses, isquemia e diminuição do reenchimento capilar, que duraram duas horas, em média; em 77% dos pacientes afetados nenhum medicamento foi usado, mas nos demais foram empregados pasta de glicerina, fentolamina, nitroglicerina mais fentolamina ou terbutalina.<sup>30,33</sup> Bloqueadores de canal de cálcio e trinitrato de glicerol tópico também já foram empregados, mas têm-se mostrado muitas vezes inefetivos.<sup>34</sup>

São a seguir relatadas apenas duas das numerosas situações ocorridas com tal equipamento (EpiPen). Uma técnica de raios x sofreu injeção acidental de epinefrina em polpa de polegar ao manusear distraidamente o aparelho (EpiPen), o que resultou em palidez, frio e insensibilidade no local.<sup>35</sup> A situação clínica não melhorou com uma hora de aquecimento; usou-se, então, fentolamina e bloqueador de canal de cálcio para combater os efeitos do vasoespasmio. A fentolamina (5 mg), diluída com 9 mL de solução fisiológica, foi administrada na polpa do polegar e ao longo de artéria digital (total: 4 mL = 3,5 mg) e o bloqueador de cálcio (90 mg) foi usado por via oral; houve imediato aquecimento do polegar. A paciente foi observada por duas horas, período em que o dedo manteve-se quente e rosado; ela recebeu alta hospitalar em seguida. Outro acidente, semelhante ao anterior, ocorreu com uma enfermeira que, segurando de forma incorreta o mesmo equipamento (EpiPen), injetou epinefrina (1/1.000) em polegar de colega de equipe que estava apresentando reação anafilática por alimento ingerido.<sup>34</sup> O dedo tornou-se imediatamente pálido e sem sensibilidade e função motora. Ela foi tratada com bloqueio de gânglio estrelado, o que tornou o dedo corado, bem perfundido e normalizado em poucas horas.

Como nos dois casos acima descritos, sempre que forem usadas altas doses de epinefrina é necessária pronta adoção de providências para prevenir isquemia digital irreversível<sup>18,21,32,34</sup> e é indicada administração de 1 mg de fentolamina diluída em 1 mL de solução fisiológica;<sup>21</sup> entretanto, muitos tratam a vasoconstrição somente com calor e observação dos pacientes e o uso de medicamentos (geralmente fentolamina) é iniciado somente se os sintomas não melhorarem em duas horas.<sup>30</sup> O uso da fentolamina começou somente em 1957 e é, atualmente, o medicamento mais comumente usado, com grande sucesso, nos casos de vasoconstrições importantes.<sup>21</sup> Ela é um alfa-bloqueador introduzido para combater efeitos causados

por catecolaminas, deve ser administrada no mesmo lugar em que a epinefrina foi injetada e pode ser usada até 13 horas após o incidente; a vasoconstrição digital é consistentemente revertida em torno de 85-90 minutos.<sup>14,15,21</sup> É bom saber, contudo, que a fentolamina, usada em doses que variam entre 1,0 e 3,5 mg, pode desencadear efeitos colaterais, como arritmias cardíacas e grave hipotensão arterial.

Sendo verdade incontestável que o emprego de epinefrina comporta perigos, além dos principais cuidados anteriormente mencionados, várias precauções adicionais são cuidadosas e preventivamente recomendadas pelos adeptos de bloqueios digitais com anestésicos locais associados ao vasoconstritor:<sup>13-19,24</sup> 1) selecionar bem os pacientes que receberão a epinefrina; 2) evitá-la em crianças de pouca idade, portadores de feocromocitoma, moléstia cardíaca ou vascular periférica, em más condições clínicas ou em outras situações já citadas anteriormente; 3) preferir a lidocaína a 1% ou 2%, já que ela, suspeita-se, sendo relaxante da musculatura lisa e vasodilatadora, possivelmente diminui temporariamente a ação vasoconstritora da epinefrina e, assim, admite-se, tende a proteger o fluxo sanguíneo digital; 4) usar soluções com epinefrina a 1:200.000, embora pareça ser seguro administrá-la a 1/100.000, mas nunca a 1/80.000 ou menos diluída; 5) empregar pequenos volumes de soluções anestésicas, tanto quanto possível; 6) se for usada preparação comercial de lidocaína e epinefrina com baixo pH (3,5), tamponá-la com bicarbonato de sódio (8,4%) na relação de 1/10 para evitar acidose local; 7) manter os pacientes em observação até o retorno da cor normal do dedo, principalmente quando de isquemias prolongadas, pois podem requerer reversão com unguento de nitroglicerina, nos casos menos graves, ou com injeções de 2,5 mg de fentolamina (tê-la sempre ao alcance) diluída com solução fisiológica (4,5 a 9,0 mL); 8) não usar epinefrina sem perfeito conhecimento de como reverter a possível vasoconstrição por ela causada, o que seria como empregar morfina sem entendimento da ação da naloxona e 9) divulgar com detalhes diante da observação de alguma complicação de bloqueio digital de mão.

Sendo rigorosamente obedecidos todos os cuidados antes descritos, a associação de lidocaína e epinefrina apresentaria algumas vantagens:<sup>13-19,23,24,29</sup> 1) encurtamento da latência da anestesia, o que é discutido; 2) uso de menor dose de anestésico local e, conseqüentemente, diminuição da toxicidade sistêmica desse; 3) redução temporária do fluxo sanguíneo local e, conseqüentemente, do sangramento na região cirúrgica; 4) prolongamento da anestesia e da analgesia pós-operatória e 5) grande possibilidade de dispensa de torniquete, o que diminui a corrida contra o relógio e os riscos decorrentes do garroteamento digital.

## Considerações finais

Sobre as várias técnicas para bloqueios anestésicos em dedos de mãos, considerando-se as vantagens, desvantagens, indicações e contra-indicações de cada método, conclui-se que o emprego de cada um deles vai depender do caso clínico que se apresentar, da duração prevista para a intervenção cirúrgica em questão e, portanto, da escolha do anestésico local ou do uso ou não de torniquete, além da preferência e da experiência pessoal de cada médico.

Sobre a epinefrina, há muitas pesquisas, porém apenas poucas randomizadas, para que seja possível aprovar o uso clínico rotineiro dela em bloqueios anestésicos digitais de mãos. Algumas das vantagens acima citadas podem ser verdadeiras, mas não parecem ser tão importantes para que se corra risco com o uso da epinefrina com tais objetivos, além de que, até o momento, há pouca evidência de que os bloqueios digitais com inclusão desse vasoconstritor na solução anestésica sejam indispensáveis para que melhorem de maneira importante os resultados desses procedimentos. Na verdade, muitos detalhes expostos na literatura universal sobre indicações e vantagens da aplicação da epinefrina e dos numerosos cuidados necessários para tanto merecem ser analisados: 1) soluções anestésicas com epinefrina não devem ser administradas em pacientes pediátricos; 2) a diferença da duração da latência da anestesia quando a epinefrina é ou não usada é pouco importante; 3) o conceito de usar pequenas doses de anestésicos locais, tanto quanto possível, é válido para soluções com ou sem epinefrina; 4) a redução da toxicidade sistêmica dos anestésicos locais é desprezível, já que as doses desses, normalmente usadas, são extremamente baixas e praticamente sem perigo de complicações, a não ser pela presença da epinefrina nas soluções; 5) a administração de novas doses de anestésicos locais sem epinefrina também raramente é necessária; 6) a bupivacaína e a ropivacaína, essa com pequena ação vasoconstritora, têm efeitos mais prolongados do que os da lidocaína e suficientes para a quase totalidade dos atos cirúrgicos feitos em dedos de mãos; 7) como quase sempre são empregadas preparações comerciais de lidocaína com epinefrina, há muitas vezes necessidade de cuidados mais trabalhosos para evitar acidose local; 8) o prolongamento da anestesia com uso de epinefrina, além do tempo conseguido com solução anestésica sem epinefrina, só tem importância em atos cirúrgicos muito longos; 9) é preciso acompanhar o paciente por mais tempo quando adicionada epinefrina à solução anestésica, pois a vasoconstrição dessa decorrente pode requerer emprego de medicamentos, principalmente fentolamina e 10) o torniquete, sem dúvida, proporciona campo cirúrgico muito mais seco, evita a perda de tempo de espera para que a epinefrina atinja ação vasoconstritora completa, é sempre bem tolerado, desde que a pele da região de aplicação dele esteja anestesiada, e ajuda a manter o dedo insensível, embora possa verdadeiramente causar complicações quando mal aplicado.

Assim, considerando-se tudo que foi exposto, enquanto não houver provas absolutamente concretas e definitivas sobre ausência de periculosidade da inclusão de epinefrina na solução anestésica e vantagens expressivas dessa conduta para bloqueios digitais de mão, não parece prudente nem determinadamente proveitoso usá-la em tais atos anestésicos.

## Conflitos de interesse

Os autores declaram não haver conflitos de interesse.

## Referências

1. Bridenbaugh LD. The upper extremity: somatic blockade. In: Cousins MJ, Bridenbaugh PO, editors. *Neural blockade in clinical*



- anesthesia and management of pain. 2<sup>a</sup> ed. Philadelphia: J B Lippincott Co; 1988. p. 412–5.
- Fisher L, Gordon M. Anesthesia for hand surgery. In: Wolfe SW, Hotchkiss RN, Pederson WC, Kozin SH, editors. *Green's operative hand surgery*, 2, 6<sup>a</sup> ed. Philadelphia: Elsevier/Churchill Livingstone; 2011. p. 32–4.
  - Scarff CE, Scarff CW. Digital nerve blocks: more gain with less pain. *Austral J Dermatol*. 2007;48:60–1.
  - Reis A Jr. Dessangramento e garroteamento de membros com finalidade cirúrgica. 1<sup>a</sup> ed. Rio de Janeiro: Editora Atheneu; 1998. p. 11–4, 53–57.
  - Chiu DTW. Transthecal digital block: flexor tendon sheath used for anesthetic infusion. *J Hand Surg*. 1990;15:471–3.
  - Hill RG Jr, Patterson JW, Parker JC, et al. Comparison of transthecal digital block and traditional digital block for anesthesia of the finger. *Ann Emerg Med*. 1995;25:604–7.
  - Williams JG, Lalonde DH. Randomized comparison of the single-injection volar subcutaneous block and the two-injection dorsal block for digital anesthesia. *Plast Reconstr Surg*. 2000;118:1195–200.
  - Cummings AJ, Tisol W, Meyer LE. Modified transthecal digital block versus traditional digital block for anesthesia of the finger. *J Hand Surg*. 2004;29:44–8.
  - Sonohata A, Asami K, Ogawa S, et al. Single injection digital block: is a transthecal injection necessary? *J Hand Surg*. 2009;34:94–8.
  - Sonohata M, Nagamine S, Maeda K, et al. Subcutaneous single injection digital block with epinephrine. *Anesthesiology Research Practice*. 2012;4, <http://dx.doi.org/10.1155/2012/487650>. Article ID 487650.
  - Reis A Jr. Anestesia regional intravenosa. 1<sup>a</sup> ed. Rio de Janeiro: Editora Atheneu; 1996. p. 203–7.
  - Reis JA. Carta ao editor: Anestesia regional intravenosa digital. *Rev Bras Anesthesiol*. 1990;40:77.
  - Wilhelmi BJ, Blackwell SJ, Miller JH, et al. Do not use epinephrine in digital blocks: myth or truth? *Plast Reconstr Surg*. 2001;107:393–7.
  - Krunic AL, Wang LC, Soltani K, et al. Digital anesthesia with epinephrine: an old myth revisited. *J Am Acad Dermatol*. 2004;51:755–9.
  - Lalonde DH, Bell M, Benoit P, et al. A multicenter prospective study of 3,110 consecutive cases of elective epinephrine use in the fingers and hand: the Dalhousie project clinical phase. *J Hand Surg (Am)*. 2005;30:1061–7.
  - Chowdhry S, Seidenstricker L, Cooney DS, et al. Do not use epinephrine in digital blocks: myth or truth. A retrospective review of 1,111 cases. *Plast Reconstr Surg*. 2010;126:2031–4.
  - Mann T, Hammert WC. Epinephrine and hand surgery. *J Hand Surg*. 2012;37:1254–6.
  - Denkler K. A comprehensive review of epinephrine in the finger: to do or not to do. *Plast Reconstr Surg*. 2001;108:114–24.
  - Sylaidis P, Logan A. Digital blocks with adrenaline. An old dogma refuted. *J Hand Surg*. 1998;23:17–9.
  - Denkler KA. Epinephrine in the digits. *Plast Reconstr Surg*. 2011;128:598.
  - Fizcharles-Bowe C, Denkler KA, Lalonde DH. *Hand*. 2007; 2:5–11.
  - Thomson CJ, Lalonde DH, Denkler KA, et al. A critical look at the evidence for and against elective epinephrine use in the finger. *Plast Reconstr Surg*. 2007;119:260–6.
  - Wilhelmi BJ, Blackwell SJ, Miller JH, et al. Epinephrine in digital blocks: revisited. *Ann Plast Surg*. 1998;41:410–4.
  - Andrades PR, Olguin FA. Digital blocks with or without epinephrine. *Plast Reconstr Surg*. 2003;111:1769–70.
  - Nodwell T, Lalonde DH. How long does it take phentolamine to reverse adrenaline-induced vasoconstriction in the finger and hand? A prospective randomized blinded study: the Dalhousie project experimental phase. *Can J Plast Surg*. 2003;11:187–90.
  - Denkler K. Dupuytren's faciectomies in 60 consecutive digits using lidocaine with epinephrine and no tourniquete. *Plast Reconstr Surg*. 2005;115:802–10.
  - Waterbrook AL, German CA, Southall JC. Is epinephrine harmful when used with anesthetics for digital nerve blocks? *Ann Emerg Med*. 2007;50:472–5.
  - Sönmez A, Yaman M, Esroy B, et al. Digital blocks with and without adrenaline: a randomized-controlled study of capillary blood parameters. *J Hand Surg*. 2008;33:515–8.
  - Lalonde DH, Lalond JF. Discussion: do not use epinephrine in digital blocks: myth or truth? Par II. A retrospective review of 1111 cases. *Plast Reconstr Surg*. 2010;126:2035–6.
  - Muck AE, Bebarta VS, Borys DJ, et al. Six years of epinephrine digital injections: absence of significant local or systemic effects. *Annals Emerg Med*. 2010;56:270–5.
  - Altinyazar HC, Ozdemir H, Koca R, et al. Epinephrine in digital block: color Doppler flow imaging. *Dermatol Surg*. 2004;30:508–11.
  - McGovern SJ. Treatment of accidental injection of adrenaline from an auto-injector-device. *J Accid Emerg Med*. 1997;14:379–80.
  - Lee G, Thomas PC. Accidental digital injection of adrenaline from an autoinjector device. *J Accid Emerg Med*. 1998;15:287.
  - Barkhordarian AR, Wakelin SH, Paes TRF. Accidental digital injection of adrenaline from an autoinjector device. *Br J Dermatol*. 2000;43:359.
  - Kairalla E. Epinephrine-induced digital ischemia relieved by phentolamine. *Plast Reconstr Surg*. 2001;108:1831–2.
  - Velissariou I, Cotrell S, Berry K, et al. Management of adrenaline (epinephrine) induced digital ischemia in children after accidental injection from an EpiPen. *Emerg Med J*. 2004;21:387–8.
  - Schintler MV, Arbab E, Aberer W, et al. Accidental perforating bone injury using the EpiPen autoinjection device. *Allergy*. 2005;60:259–60.
  - Sicherer SH, Simons FE. Self-injectable epinephrine for first-aid management of anaphylaxis. *Pediatrics*. 2007;119:638–46.
  - Mathez C, Favrat B, Staeger P. Management options for accidental injection of epinephrine from an autoinjector: a case report. *J Med Case Reports*. 2009;3:7268.
  - Greenberg MI, Riviello RJ. Local effects after inadvertent digital injection with an epinephrine auto-injector. *Clin Toxicol (Phila)*. 2010;48, 1179–1190–1180.