



REVISTA BRASILEIRA DE ANESTESIOLOGIA

Publicação Oficial da Sociedade Brasileira de Anestesiologia
www.sba.com.br



INFORMAÇÃO CLÍNICA

Anestesia para aneurismorrafia de tronco de artéria pulmonar



Benedito Barbosa João^{a,b,c,*}, Ronaldo Machado Bueno^{b,d},
Guilherme D'Addazio Marques^b e Felipe Batista Soares^e

^a Universidade Federal de São Paulo (Unifesp), São Paulo, SP, Brasil

^b Hospital Beneficência Portuguesa, São Paulo, SP, Brasil

^c Hospital Euryclides de Jesus Zerbini, São Paulo, SP, Brasil

^d Instituto do Coração do Hospital das Clínicas – Incor (FMUSP), São Paulo, SP, Brasil

^e Hospital Municipal de São José dos Campos, São José dos Campos, SP, Brasil

Recebido em 27 de janeiro de 2013; aceito em 22 de março de 2013

Disponível na Internet em 7 de novembro de 2014

PALAVRAS-CHAVE

Anestesia geral;
Anestésico;
inalatório;
Cirurgia;
aneurismorrafia

Resumo

Justificativa e objetivos: O aneurisma de tronco de artéria pulmonar é uma doença rara. Por sua localização, uma ruptura pode conduzir à falência do ventrículo direito e à morte súbita. A aneurismorrafia é o tratamento cirúrgico mais usado nesses casos. O objetivo foi relatar uma anestesia geral balanceada para aneurismorrafia de tronco de artéria pulmonar feita com sucesso.

Relato do caso: Paciente do sexo masculino, 28 anos, assintomático, diagnosticado com aneurisma de tronco de artéria pulmonar. De acordo com a localização do aneurisma e a consequente insuficiência da válvula pulmonar, foi indicada a aneurismorrafia com implante de prótese vascular e valvular (tubo valvado). Optou-se pela anestesia geral balanceada, para impedir um aumento nas resistências vasculares sistêmicas e pulmonar e evitar-se, dessa maneira, um estresse sobre a parede do vaso aneurismático.

Conclusões: A anestesia geral balanceada, em associação com uma ventilação adequada para evitar elevação na pressão vascular pulmonar, foi apropriada para correção cirúrgica de um aneurisma em tronco pulmonar.

© 2014 Sociedade Brasileira de Anestesiologia. Publicado por Elsevier Editora Ltda. Este é um artigo Open Access sob uma licença CC BY-NC-ND (<http://creativecommons.org/licenses/by-nc-nd/4.0/>).

* Autor para correspondência.

E-mail: beneditobj@uol.com.br (B.B. João).

KEYWORDS

General anesthesia;
Anesthetic:
inhalational;
Surgery:
aneurysmorrhaphy

Anesthesia for pulmonary trunk aneurysmorrhaphy**Abstract**

Background and objectives: The aneurysm in the pulmonary trunk is a rare disease. Because of its location, a rupture can lead to right ventricular failure and sudden death. Aneurysmorrhaphy is the most widely used surgical treatment in these cases. The aim of this study is to report a successful balanced general anesthesia for aneurysmorrhaphy of pulmonary trunk.

Case report: Male patient, 28 years, asymptomatic, diagnosed with an aneurysm in the pulmonary trunk. According to the location of the aneurysm and the consequent failure of the pulmonary valve, an aneurysmorrhaphy was indicated, with implantation of vascular-valvular prosthesis (valved tube). We opted for a balanced general anesthesia, seeking to prevent an increase in systemic and pulmonary vascular resistances, thus avoiding to cause stress on the wall of the aneurysmal vessel.

Conclusions: A balanced general anesthesia, in combination with adequate ventilation to prevent elevation in pulmonary vascular pressure, was appropriate for surgical repair of an aneurysm in the pulmonary trunk.

© 2014 Sociedade Brasileira de Anestesiologia. Published by Elsevier Editora Ltda. This is an open access article under the CC BY-NC-ND license (<http://creativecommons.org/licenses/by-nc-nd/4.0/>).

Introdução

Aneurisma é a dilatação focal de um vaso. Embora possa ocorrer nos vasos do sistema venoso,¹ é mais frequente em artérias e acomete as suas três túnicas: íntima, média e adventícia. É classificado como fusiforme, se for simétrico e com dilatação que envolva toda a circunferência; ou sacular, quando assimétrico e somente uma parte da circunferência estiver dilatada.

Ao contrário da aorta, que é a artéria mais acometida por essa doença, o aneurisma em artéria pulmonar (AAP) é uma ocorrência rara.² No entanto, mesmo em um circuito de menor pressão como o pulmonar, está sujeita às mesmas forças hemodinâmicas que promovem o crescimento da aorta ou de outras artérias, quando acometidas por um aneurisma.²

Podem ser causas etiológicas da doença: forma idiopática, cardiopatias congênitas (ducto arterioso patente, por exemplo), vasculites (autoimune, pós-infecção ou por fatores genéticos) e doenças do tecido conjuntivo, como síndrome de Marfan, entre outras.^{3,4}

Clinicamente pode manifestar-se por dispneia, tosse, hemoptise e dor torácica.³ No entanto, grande parte dos doentes com AAP é assintomática.^{2,5} O diagnóstico é feito ao acaso, por exames de rotina.

Quando há dor como sintoma, é sinal iminente de ruptura. Nesse caso, o tratamento cirúrgico é recomendado para evitar morte súbita (MS) pelo rompimento do aneurisma e falência do ventrículo direito (VD).⁶

Mesmo quando não há dor, mas o tronco de artéria pulmonar está envolvido, o risco de MS pelos mesmos motivos citados acima também é alto e muitos autores indicam a cirurgia.⁷

Relata-se a seguir um caso raro de anestesia para tratamento cirúrgico (aneurismorráfia) de aneurisma de tronco de artéria pulmonar em um paciente assintomático, com síndrome de Marfan.

O objetivo da anestesia foi manter sob controle tanto a pressão arterial sistêmica (PAS) quanto a pressão arterial pulmonar (PAP).

Buscou-se, dessa forma, evitar a ruptura do aneurisma, as suas conseqüências catastróficas nesse sítio vascular e os possíveis danos após a correção cirúrgica.

Relato de caso

Homem de 28 anos, branco, com 67 kg e 1,90 m, diagnosticado com aneurisma de tronco de artéria pulmonar, sem outras comorbidades.

O paciente não apresentava qualquer sinal ou sintoma da doença. O diagnóstico foi estabelecido durante exame médico periódico, na empresa onde trabalhava.

Na avaliação dos primeiros exames, notou-se na radiografia de tórax a área cardíaca aumentada pelo crescimento do ventrículo direito e do tronco da artéria pulmonar (fig. 1). No eletrocardiograma foi possível observar um desvio do eixo do QRS para a direita e bloqueio de ramo direito.

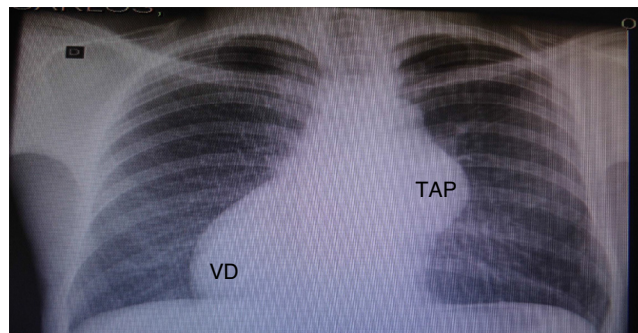


Figura 1 Radiografia de tórax: aneurisma de TAP, aumento do VD e desvio da área cardíaca para direita. TAP, tronco de artéria pulmonar; VD, ventrículo direito.

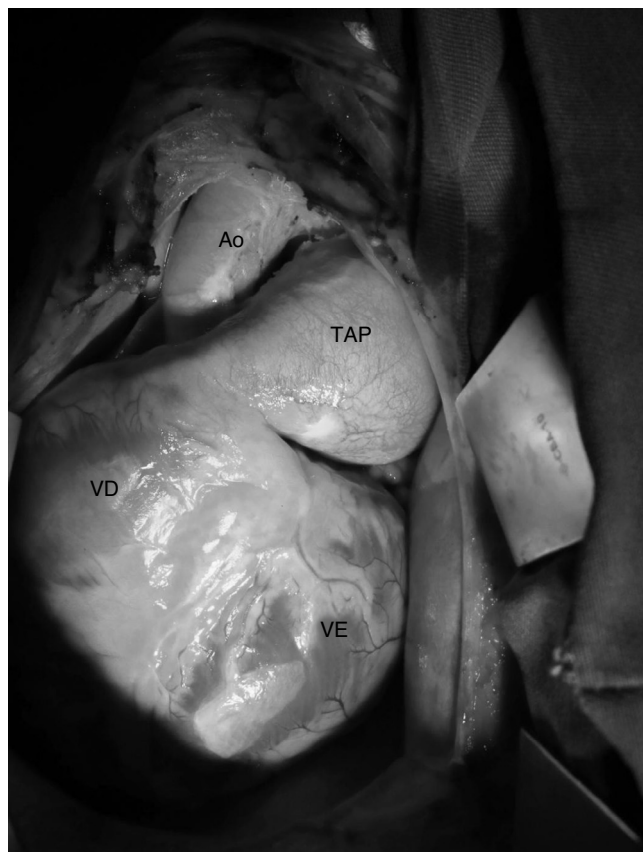

Figura 2 Aneurisma de TAP e aumento do VD. TAP, tronco de artéria pulmonar; VD, ventrículo direito; Ao, aorta; VE, ventrículo esquerdo.

Solicitou-se então ecodopplercardiografia, que revelou dilatação e hipertrofia moderada de ventrículo direito, dilatação importante de tronco e ramos de artéria pulmonar e displasia com insuficiência importante de valva pulmonar. A pressão média da artéria pulmonar foi estimada em 30 mmHg (valor normal de referência: 10 a 18 mmHg).

A partir desses exames, foi encaminhado ao Hospital da Beneficência Portuguesa (São Paulo), onde foi feita uma angiotomografia computadorizada arterial pulmonar. Os seguintes aspectos relevantes foram observados: dilatação aneurismática do tronco arterial pulmonar que atingia 5,8 cm de calibre; anel valvar pulmonar com medida de 3,6 × 3,5 cm de diâmetro; coração medianizado que exibia sinais de dilatação do ventrículo direito e sua via de saída.

Com o diagnóstico de aneurisma de tronco de artéria pulmonar (fig. 2) e a dilatação do anel valvar pulmonar (com insuficiência da válvula) foi indicada a aneurismorrafia, com implante de tubo sintético de dacron e válvula metálica em posição pulmonar (tubo valvado).

No dia da operação o paciente foi levado à sala de cirurgia, onde foi primeiramente monitorado com eletrocardioscópio, oxímetro e pressão arterial não invasiva. Um acesso calibroso foi colocado no membro superior direito e então uma dose de midazolam de 3 mg foi administrada com o objetivo de proporcionar ansiólise/sedação. Nesse momento, com os valores de frequência cardíaca e pressão arterial normal, iniciou-se infusão de dexmedetomidina

na dose de 0,5 µg/kg/hora por 15 minutos, tempo suficiente para cateterização de artéria radial esquerda com o propósito de medida invasiva de pressão arterial.

A indução da anestesia foi iniciada com pré-oxigenação (O₂ a 100%), redução da dexmedetomidina para 0,4 µg/kg/hora, fentanil 10 µg/kg, etomidato 20 mg, rocurônio 0,6 mg/kg e lidocaína intravenosa 2 mg/kg. Após o tempo necessário para efeito dos fármacos, foi feita intubação traqueal sem intercorrências, como hipertensão arterial ou taquicardia. A monitoração foi completada com capnografia e pressão venosa central.

A ventilação controlada mecânica foi ajustada para FiO₂ de 60%, com frequência de 12 movimentos respiratórios por minuto, volume corrente de 7 mL/kg e pressão positiva no fim da expiração (PEEP) de 3 cmH₂O, com o objetivo de manter EtCO₂ entre 30-32 mmHg.

A manutenção da anestesia foi feita com isoflurano a 1%, dexmedetomidina 0,4 µg/kg/hora e fentanil em doses adicionais até completar 20 µg/kg. Midazolam e rocurônio foram novamente administrados durante a CEC, com mais uma dose suplementar do relaxante muscular no fim da circulação extracorpórea.

Ácido épsilon-aminocaproico, um antifibrinolítico, foi infundido na dose de 100 mg/kg na primeira hora de cirurgia, seguida de 10 mg/kg por hora, com o intuito de inibir a fibrinólise e reduzir o sangramento cirúrgico.

Com os ajustes ventilatórios descritos acima, a manutenção de valores gasométricos dentro da normalidade e os fármacos usados, buscou-se prevenir qualquer evento que promovesse elevação da pressão arterial sistêmica ou arterial pulmonar⁸ que pudesse aumentar o risco de ruptura do aneurisma até a entrada em CEC.

A circulação extracorpórea foi feita com hipotermia moderada e a aneurismorrafia com substituição por prótese vascular e a prótese valvar metálica transcorreu sem sobressaltos.

Na saída da CEC, a possível disfunção de VD em decorrência do período de isquemia – reperfusão sobre um ventrículo dilatado/hipertrofico – foi prevenida com a opção pelo inotrópico positivo e vasodilatador milrinona.

O bolus inicial desse inotrópico⁹ foi suprimido e iniciou-se uma infusão de 0,5 µg/kg/min do fármaco ainda em CEC. Essa dose foi continuada até depois da saída da circulação extracorpórea e a administração da protamina. Reduziu-se então a manutenção para 0,3 µg/kg/min por mais uma hora e como o desempenho contrátil era muito satisfatório, foi interrompida a infusão do fármaco. Buscou-se com a interrupção da milrinona evitar uma possível hipotensão arterial como resultado do sinergismo desse medicamento com a dexmedetomidina.

O paciente se manteve estável até o fim da cirurgia e foi levado para a UTI intubado e com dexmedetomidina em infusão contínua.

Discussão

A tendência de qualquer aneurisma é continuar gradualmente dilatando-se. A dilatação conduz a um estresse sobre a parede do vaso, fator determinante para a sua ruptura.¹⁰ O aneurisma de artéria pulmonar é uma enfermidade rara^{2,7} e não há uma diretriz para o seu tratamento.¹¹⁻¹³

A terapia pode variar de conservadora^{7,12} a cirúrgica^{2,3} de acordo com a localização, ou se o paciente apresenta sintoma, como dor,³ por exemplo. Os procedimentos invasivos vão desde lobectomia e embolização em artérias mais distais até pneumectomia, quando há envolvimento de artéria pulmonar principal.^{2,3}

Quando o aneurisma acomete o tronco dessa artéria, como no caso aqui relatado, a conduta é cirúrgica. Nessa localização, há o risco de o rompimento do vaso conduzir à falência do VD e à morte súbita. A aneurismorrafia é a cirurgia mais usada nesses casos.²

A aneurismorrafia de tronco de artéria pulmonar é feita sob esternotomia e com circulação extracorpórea (CEC). Não difere, portanto, de muitas das cirurgias cardíacas efetuadas rotineiramente.

Os tempos cirúrgicos específicos desse tipo de procedimento cardiovascular (esternotomia, pericardiotomia, manipulação e canulação da aorta, entre outros) são poderosos estímulos ao sistema nervoso simpático e podem elevar a pressão arterial. Como consequência, de acordo com a lei de Laplace, uma elevação da pressão arterial (ou aumento do diâmetro do vaso) exacerba a tensão sobre a parede do aneurisma e o torna instável e sujeito a ruptura.^{2,14,15}

No caso de um aneurisma de artéria do circuito pulmonar, além da preocupação com a hipertensão arterial, surge um desafio adicional: impedir a elevação da resistência vascular pulmonar (RVP). Um aumento da resistência nesse leito seria transmitido ao tronco pulmonar, com consequente tensão adicional sob o aneurisma e elevação na pós-carga do VD.

No caso aqui relatado, foram evitados os fatores que poderiam contribuir para a elevação da RVP, tais como hipóxia, diminuição do pH (hipercapnia/acidose respiratória e acidose metabólica),⁸ estímulos adrenérgicos e nociceptivos.

O volume corrente (VC) e a PEEP foram diminuídos (VC = 7 mL/kg e PEEP = 3 cm H₂O), porque esses fatores em ventilação mecânica, quando excessivos, podem ocasionar hiperdistensão pulmonar e, conseqüentemente, elevação da resistência vascular pulmonar.¹⁶ A compensação com FiO₂ de 60% e frequência respiratória de 12 ciclos por minuto foram suficientes para um controle seguro da oxigenação e eliminação do CO₂.

Com relação à técnica anestésica, "quase toda combinação de anestésicos e drogas vasoativas tem estudos favoráveis e defensores ardentes que promovem o seu uso".¹⁷ E não há um consenso entre os anestesiólogos sobre a técnica mais indicada para aneurismorrafia de tronco pulmonar. Optou-se aqui pela anestesia geral balanceada, pois essa modalidade tem sido rotina em nosso serviço para as cirurgias cardiovasculares e resulta em bom controle hemodinâmico.

O isoflurano, agente inalatório escolhido, tem duas características desejáveis, entre outras, para o caso aqui relatado: primeira, atenua, pelo pré-condicionamento anestésico,¹⁸ a lesão de isquemia-reperfusão que decorre da CEC. Segunda, é capaz de promover diminuição da resistência vascular pulmonar¹⁹ (ainda que com menor intensidade nos pacientes que não têm hipertensão pulmonar).²⁰

Usou-se também a dexmedetomidina, um potente agonista dos adrenoreceptores α_2 (os receptores α_2 consistem de três isorreceptores: α_{2a} , α_{2b} e α_{2c}) com propriedades

simpatolíticas, sedativas, amnésicas e analgésicas.²¹ Sua seletividade em relação aos receptores α_1 : α_2 comparada com a da clonidina, um congênere, é oito vezes maior.

Em 2006, But et al.,²² ao avaliar a ação da dexmedetomidina em pacientes com hipertensão pulmonar (HP) submetidos à cirurgia cardíaca, concluíram que, além de reduzir a necessidade de fentanil, a dexmedetomidina atenuou o aumento nos índices de resistência vascular sistêmica e a resistência vascular pulmonar. Reduziu a pressão arterial média, a pressão média da artéria pulmonar e a pressão de cunha capilar pulmonar em comparação com os valores do grupo placebo.

No caso aqui relatado, não foi aferida a pressão nos capilares pulmonares, mais distais, como nos pacientes estudados pelos autores acima citados. A pressão média de artéria pulmonar (elevada) só pôde ser estudada na área aneurismática, pelo exame de ecodopplercardiografia.

Entretanto, mesmo sem poder afirmar se havia elevação da pressão no leito arterial mais distal ao aneurisma, a administração de um fármaco capaz de reduzir a resposta adrenérgica²³ e possivelmente a pressão arterial na vasculatura pulmonar²² fez com que esse agente fosse incluído nessa anestesia.

Propositadamente, excluiu-se a dose *bolus* de 1 μ g/kg de dexmedetomidina. Supõe-se que por efeito em receptores α_2b no músculo vascular liso, a carga do *bolus* resulte em uma elevação da pressão arterial,²¹ o que seria indesejável no paciente com aneurisma. Grande parte dos efeitos adversos desse medicamento ocorre durante ou logo após a dose de ataque (*bolus*),²¹ o que nos fez optar por uma infusão de 0,5 μ g/kg/hora por 15 minutos e, em seguida, redução para 0,4 μ g/kg/hora.

Foi mantida a infusão contínua da dexmedetomidina até as primeiras horas da chegada do doente na unidade de terapia intensiva (UTI). Buscou-se, desse modo, uma desintubação com o paciente sob a sedação segura do agente e evitou-se depressão respiratória²¹ e elevação da pressão arterial.

Havia também uma preocupação da equipe quanto à possibilidade de disfunção do VD após a CEC. Tratava-se de um ventrículo direito hipertrofiado/dilatado, portanto mais susceptível a uma proteção inadequada pela solução cardioplégica, não obstante todos os cuidados quanto ao volume e ao tempo de injeção da cardioplegia. Sabia-se também de antemão que o período de pinçamento de aorta durante a circulação extracorpórea (isquemia do coração) seria de moderado a prolongado, em decorrência da extensão do procedimento, e isso poderia afetar o miocárdio.

Para evitar um desempenho insatisfatório do VD na saída de CEC, conseguir dilatar a vasculatura pulmonar e reduzir a pressão sobre as suturas cirúrgicas (prótese e aneurismorrafia), optou-se pela milrinona, inotrópico positivo e vasodilatador, inibidor da fosfodiesterase III (PDE III).

A fosfodiesterase III é uma enzima encontrada nos miócitos, nos vasos sanguíneos,²⁴ no retículo sarcoplasmático e nas plaquetas.²⁵ A milrinona inibe a PDE III e diminui a hidrólise do AMP cíclico (com menor efeito sobre o GMP cíclico).

No miocárdio, essa ação resulta em aumento do cálcio intracelular ionizado e da força contrátil do coração mediado pelo AMP cíclico.

Já no músculo liso dos vasos, causa uma diminuição da concentração do cálcio intracelular e resulta em intensa vasodilatação.²⁶ A ação vasodilatadora da milrinona sobre a vasculatura pulmonar independe dos receptores β e pode mesmo exceder a ação dos agentes β agonistas, incluindo o isoproterenol, o mais potente deles.²⁷

Para a anestesia de um caso raro, como o de aneurisma de tronco de artéria pulmonar, foi feita a opção pela anestesia geral balanceada, com o uso principalmente dos agentes que são reconhecidos por permitir um bom controle da resistência vascular sistêmica e pulmonar. O resultado final, mesmo na lida com uma doença pouco freqüente, foi satisfatório.

O paciente foi desintubado na UTI duas horas após o término da cirurgia. Foi incluído, portanto, no desejável regime de *fast-track*^{28,29} (extubação até 6-8 horas após o término da cirurgia). A alta da UTI ocorreu no segundo dia de pós-operatório e a alta hospitalar uma semana após o procedimento, com o paciente sem qualquer sequela ou complicação.

Conflitos de interesse

Os autores declaram não haver conflitos de interesse.

Referências

- Ekim H, Gelen T, Karpuzoglu G. Multiple aneurysms of the cephalic vein. A case report. *Angiology*. 1995;46:265-7.
- Bartter T, Irwin RS, Nash G. Aneurysm of pulmonary arteries. *Chest*. 1988;94:1065-75.
- Samano MN, Ladeira RT, Meirelles LP, et al. Aneurisma de artéria pulmonar como manifestação da doença de Behçet. *J Pneumol*. 2002;28:150-4.
- Araújo I, Escribano P, Lopez-Gude MJ, et al. Giant pulmonary artery aneurysm in a patient with vasoreactive pulmonary hypertension a case report. *BMC Cardiovasc Disord*. 2011;11:64.
- Sakuma M, Demachi J, Suzuki J, et al. Proximal pulmonary artery aneurysms in patients with pulmonary artery hypertension: complicated cases. *Intern Med*. 2007;46:1789-93.
- Shiraishi M, Yamaguchi A, Morita H, et al. Successful surgical repair of pulmonary artery aneurysm and regurgitation. *Ann Thorac Cardiovasc Surg*. 2012;18:491-3.
- Kuwaki K, Morishita K, Sato H, et al. Surgical repair of the pulmonary trunk aneurysm. *European Journal of Cardio-thoracic Surgery*. 2000;18:535-9.
- Rudolph AM, Yuan S. Response of the pulmonary vasculature to hypoxia and H⁺ ion concentration changes. *J Clin Invest*. 1966;45:399-411.
- Baruch L, Patacsil P, Hameed A, et al. Pharmacodynamic effects of milrinone with and without a bolus loading infusion. *Am Heart J*. 2001;141:266-73.
- Butto F, Lucas RV, Edwards JE Jr. Pulmonary arterial aneurysm. A pathologic study of five cases. *Chest*. 1987;91:237-41.
- Imazio M, Cecchi E, Giammaria M, et al. Main pulmonary artery aneurysm: a case report and review of the literature. *Ital Heart J*. 2004;5:232-7.
- Vural AH, Türk T, Ata Y, et al. Idiopathic asymptomatic main pulmonary artery aneurysm: surgery or conservative management? A case report. *Heart Surg Forum*. 2007;10:273-5.
- Casselmann F, Meyns B, Herygers P, et al. Pulmonary artery aneurysm: is surgery always indicated? *Acta Cardiol*. 1997;52:431-6.
- Zamorano MMB. Dissecção e rotura da artéria pulmonar associada à persistência do canal arterial: relato de um caso. *Rev Bras Cir Cardiovasc*. 1987;2:139-44.
- Oliveira MAB, Alves FT, Silva MVP, et al. Conceitos de física básica que todo cirurgião cardiovascular deve saber. Parte I - Mecânica dos fluidos. *Rev Bras Cir Cardiovasc*. 2010;25:1-10.
- Auler Junior JOC. Monitoração hemodinâmica invasiva em pacientes com Sara. Mensuração da água extravascular pulmonar. *J Pneumol*. 1990;16:97-104.
- Barash PG, Cullen BF, Stoelting RK. Anestesia clínica. 2ª edição brasileira Barueri: Manole; 2004. p. 883-928.
- Tardelli MA. Agentes inalatórios e proteção de órgãos. In: Cavalcanti IL, Vane LA, editors. Anestesia inalatória. Rio de Janeiro: Sociedade Brasileira de Anestesiologia; 2007. p. 133-56.
- Grogan K, Nyhan D, Berkowitz DE. Pharmacology of anesthetic drugs. In: Kaplan JA, et al., editors. Kaplan's cardiac anesthesia. 5ª ed. Philadelphia: Elsevier Saunders; 2006. p. 165-212.
- Ebert T, Schmid PG III. Anestesia inalatória. In: Barash PG, Cullen BF, Stoelting RK, editors. Anestesia clínica. 2ª edição brasileira Barueri: Manole; 2004. p. 377-417.
- Afonso J, Reis F. Dexmedetomidine: current role in anesthesia and intensive care. *Rev Bras Anesthesiol*. 2012;62:118-33.
- But AK, Ozgul U, Erdil F, et al. The effects of preoperative dexmedetomidine infusion on hemodynamics in patients with pulmonary hypertension undergoing mitral valve replacement surgery. *Acta Anaesthesiol Scand*. 2006;50:1207-12.
- Arcangeli A, D'Alò C, Gaspari R. Dexmedetomidine use in general anaesthesia. *Curr Drug Targets*. 2009;10:687-95.
- Elvebak RL, Eisenach JH, Joyner MJ, et al. The function of vascular smooth muscle phosphodiesterase III is preserved in healthy human aging. *Clinical and Translational Science*. 2010;3:239-42.
- Kikura M, Lee MK, Safon RA, et al. The effects of milrinone on platelets in patients undergoing cardiac surgery. *Anesth Analg*. 1995;81:44-8.
- Levy JH, Bailey JM, Deeb GM. Intravenous milrinone in cardiac surgery. *Ann Thorac Surg*. 2002;73:325-30.
- Braunwald E, Zipes DP, Libby P. Tratado de medicina cardiovascular. Volume 1. 6ª ed. São Paulo: Editora Roca; 2003. p. 588-90.
- Lopes CR, Brandão CM, Nozawa E, et al. Benefits of non-invasive ventilation after extubation in postoperative period of heart surgery. *Rev Bras Cir Cardiovasc*. 2008;23:344-50.
- Sato M, Suenaga E, Koga S, et al. Early tracheal extubation after on-pump coronary artery bypass grafting. *Ann Thorac Cardiovasc Surg*. 2009;15:239-42.