



REVISTA BRASILEIRA DE ANESTESIOLOGIA

Publicação Oficial da Sociedade Brasileira de Anestesiologia
www.sba.com.br



INFORMAÇÃO CLÍNICA

Remoção endovascular percutânea de cateter totalmente implantável com migração intracardiaca em criança com leucemia linfoblástica aguda

Feraye Cakır^a, Sukran Geze^{b,*}, M. Halil Ozturk^a e Hasan Dınc^c

^a Departamento de Radiologia, Medical Park Hospital, Ordu, Turkey

^b Departamento de Anestesiologia e Cuidados Intensivos, Faculty of Medicine, Karadeniz Technical University, Trabzon, Turkey

^c Departamento de Radiologia, Faculty of Medicine, Karadeniz Technical University, Trabzon, Turkey

Recebido em 16 de outubro de 2012; aceito em 21 de novembro de 2012

Disponível na Internet em 21 de fevereiro de 2014

PALAVRAS-CHAVE

Cateter;
Cardíaco;
Migração;
Percutâneo

KEYWORDS

Catheter;
Cardiac;
Migration;
Percutaneous

Resumo Menino com dois anos de idade com leucemia linfoblástica aguda foi apresentado com disfunção de cateter central perifericamente inserido. O exame radiológico revelou um fragmento do cateter no átrio direito que se estendia até a veia pulmonar. O fragmento foi removido com sucesso por intervenção endovascular percutânea, sem qualquer complicação. © 2013 Sociedade Brasileira de Anestesiologia. Publicado por Elsevier Editora Ltda. Todos os direitos reservados.

Percutaneous endovascular removal of intracardiac migrated port A catheter in a child with acute lymphoblastic leukemia

Abstract A 2-year-old boy with acute lymphoblastic leukemia was presented with peripherally inserted central catheter dysfunction. Radiological examinations revealed a catheter remnant in the right atrium extending into pulmonary vein. The catheter remnant was successfully removed from the right atrium by percutaneous endovascular intervention without any complications. © 2013 Sociedade Brasileira de Anestesiologia. Published by Elsevier Editora Ltda. All rights reserved.

Introdução

Cateteres venosos centrais são frequentemente usados em pacientes pediátricos. Em especial, cateteres do tipo port-A

cath são inseridos com a finalidade de injeção de agentes quimioterápicos no tratamento de malignidade ou para nutrição parenteral total altamente calórica em crianças. O cateter port-A cath consiste de uma porta para injeção que contém um septo autovedante de silicone e um cateter rádio-opaco de silicone ou poliuretano. Normalmente esse tipo de cateter é implantado em unidades radiológicas intervencionais. Foram relatadas complicações pós-inserção:

* Autor para correspondência.

E-mails: drgezesh@yahoo.com, gezesh@hotmail.com (S. Geze).

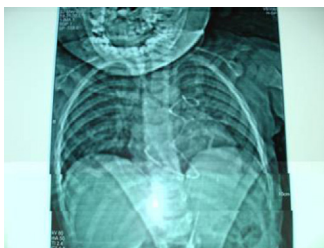

Figura 1 Fragmento de um cateter do tipo port-A cath que se partiu em menino de 2 anos com linfoma linfoblástico agudo. O fragmento estava alojado no ventrículo direito e alcançava a veia pulmonar principal.

vazamentos, remoção acidental, migração da extremidade do cateter, fratura, embolização, infecção, oclusão do cateter, perfuração venosa, perfuração atrial, arritmia e flebite.¹⁻³ Também já foi comunicada a ocorrência de fragmentos de cateter centralmente embolizados no coração e na artéria pulmonar.^{1,4,5} Se os fragmentos migrados não forem removidos, podem causar complicações graves e também óbitos. As complicações em longo prazo têm variado entre 21 e 33%⁶⁻⁸ e o percentual de óbitos varia entre 23,7 e 60%.⁶⁻⁹ A remoção percutânea desses fragmentos migrados diminuiu a necessidade de uma cirurgia importante.

Apresentamos uma remoção bem-sucedida de um fragmento de cateter port-A cath que migrou até o interior do ventrículo direito em um menino de 2 anos com leucemia linfoblástica aguda (LLA).

Relato de caso

Um cateter port-A cath 8F (Polysite, França) foi inserido em um menino de 2 anos com LLA (leucemia linfoblástica aguda) para administração de quimioterapia. Três meses depois, foi planejada uma revisão da porta, em decorrência de disfunção. Contudo, a família do paciente não aceitou a intervenção. Foi feita uma tentativa de remoção da porta pelos cirurgiões pediátricos. O diafragma da porta pôde ser removido sem a parte distal do cateter. Uma radiografia torácica (fig. 1) e a tomografia computadorizada revelaram a porção distal do cateter localizada no átrio direito.

Foi então planejada a remoção percutânea de emergência do fragmento. Foi inserido um introdutor vascular através da veia jugular direita sob orientação ultrassônica e fluoroscópica, com o paciente sob anestesia geral. O fragmento do cateter estava localizado no átrio direito e alcançava a veia pulmonar principal. O fragmento migrado foi tracionado até a veia cava superior com manipulações de um cateter diagnóstico *pigtail* 5F (Cordis, EUA). Em seguida, foi introduzido um cateter de laço (Microvena, USA). Tivemos sucesso em capturar a ponta do cateter e procedemos à sua suave remoção através da bainha vascular. No fim do procedimento, a patência do átrio e dos vasos foi confirmada por meio de angiografia.

Discussão

Cateteres centrais são usados no tratamento de pacientes com câncer há mais de 20 anos para a administração de líquidos, agentes esclerosantes e quimioterápicos. Cateteres

com porta podem ser usados para tratamentos intravenosos prolongados. Esses dispositivos são esteticamente aceitáveis pelos pacientes e mais higiênicos. O uso de cateteres centrais em pacientes oncológicos no início de seu tratamento reduz o risco de extravasamento de agentes quimioterápicos irritantes, possibilita um contínuo acesso periférico e evita a ansiedade do paciente relacionada à prática de numerosas venipunções.

Foi relatado que a aplicação de cateteres de porta pelo radiologista intervencional é procedimento seguro. As complicações em seguida à inserção do cateter são: embolização, infecção, oclusão do cateter, perfuração venosa, perfuração atrial, arritmia, flebite, vazamento, migração e quebra do cateter.¹⁻³

São vários os fatores que podem levar à quebra de um cateter venoso central. Os pontos de fratura do cateter periféricamente inserido geralmente estão situados nas proximidades do ponto de inserção e o cateter se parte mais facilmente se foi inserido em local sujeito a repetidas tensões, como o cotovelo ou a prega ilíaca. Uma história de oclusão ou de dificuldade de irrigação deve ser investigada com vistas à integridade do cateter, especialmente nos casos em que for longo o tempo de permanência.⁶

Quebra e embolização de um cateter central periféricamente inserido são mais frequentes do que o esperado em pacientes pediátricos. Os cuidadores de tais pacientes devem ser treinados com vistas à possibilidade de quebra e de vazamento dos cateteres. A irrigação das linhas deve ser feita com injetores com capacidade inferior a 5 mL, para que não ocorra quebra do cateter causada por força excessiva.⁶

No passado, a cirurgia era a única opção no tratamento de cateteres quebrados e migrados. Recentemente, tornou-se possível a remoção percutânea de cateteres migrados, com morbidade e mortalidade muito inferiores, em comparação com a cirurgia. No entanto, em bebês com baixo peso ao nascer a remoção pode causar graves complicações, como ruptura vascular ou perfuração atrial; mas ainda assim esses procedimentos têm menores morbidade e mortalidade quando comparados com a cirurgia de coração aberto.

Na literatura, o percentual de sucesso para a remoção percutânea de corpos estranhos intravenosos oscila entre 71-100%.¹⁰ Em geral, o insucesso na remoção percutânea está ligado a fatores como a ausência de uma extremidade livre da migração de corpo estranho de pequenas partes do cateter para o interior de ramos arteriais periféricos, imersão do corpo estranho na parede vascular, presença do corpo estranho em um segmento vascular trombosado e extravasamento do corpo estranho.

Os problemas da ausência de uma extremidade livre e da migração de pequenos fragmentos para artérias periféricas podem ser superados com o uso de material e técnica apropriados.

Em nosso caso, os problemas foram a localização intracardiaca distal do cateter e a ausência de uma extremidade livre, por causa da superposição das extremidades livres do cateter. Assim, o fragmento de cateter não podia ser manipulado com as manobras de um cateter de laço. A extremidade proximal do cateter foi liberada com a ajuda de um cateter diagnóstico *pigtail* e tracionada até o interior da veia cava superior. A seguir, o fragmento de cateter foi removido com sucesso, de maneira fácil, com a ajuda de um cateter de laço (figs. 2 e 3).

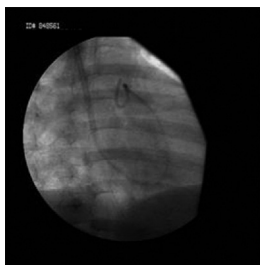


Figura 2 O fragmento foi reposicionado até o interior da veia cava superior (VCS) com um cateter *pigtail* 6F. Em seguida, sua extremidade livre distal foi capturada por um cateter de laço na VCS e removido com sucesso.

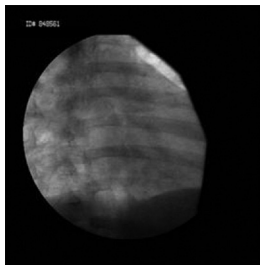


Figura 3 Concluído o procedimento, a patência do átrio e dos vasos foi confirmada pela angiografia.

Conflitos de interesse

Os autores declaram não haver conflitos de interesse.

Referências

1. Chen CC, Liang CD, Huang CF, et al. Percutaneous removal of a peripherally inserted central catheter remnant using cardiac catheterization. *Pediatr Int.* 2006;48:430–2.
2. Loughran SC, Borzatta M. Peripherally inserted central catheters: a report of 2506 catheter days. *J Parenter Enteral Nutr.* 1995;19:133–6.
3. Graham DR, Keldermans MM, Klemm LW, et al. Infectious complications among patients receiving home intravenous therapy with peripheral, central, or peripherally placed central venous catheters. *Am J Med.* 1991;91:95–100.
4. Linz DN, Bisset GS, Warner BW. Fracture and embolization of a peripherally inserted central venous catheter. *J Parenter Enteral Nutr.* 1994;18:79–80.
5. Thanigaraj S, Panneerselvam A, Yanos J. Retrieval of an IV catheter fragment from the pulmonary artery 11 years after embolization. *Chest.* 2000;117:1209–11.
6. Liu JC, Tseng HS, Chen CY, et al. Percutaneous retrieval of 20 centrally dislodged Port-A catheter fragments. *J Clin Imaging.* 2004;28:223–9.
7. Richardson JD, Grover FL, Trinkle JK. Intravascular catheter emboli: experience with twenty cases and collective review. *Am J Surg.* 1974;128:722–7.
8. Fisher RG, Ferreyro R. Evaluation of current techniques for non-surgical removal of intravascular iatrogenic foreign bodies. *Am J Roentgenol.* 1978;130:541–8.
9. Bernhardt LC, Wegner GP, Mendenhall JT. Intravenous catheter embolization to pulmonary artery. *Chest.* 1970;57:329–32.
10. Dondelinger RF, Lepontre B, Kurdziel JC. Percutaneous vascular foreign body retrieval experience of an 11-year period. *Eur J Radiol.* 1991;12:4–10.