



REVISTA BRASILEIRA DE ANESTESIOLOGIA

Official Publication of the Brazilian Society of Anesthesiology
www.sba.com.br



INFORMAÇÃO CLÍNICA

Paresia transitória unilateral combinada do nervo hipoglosso e do nervo lingual após intubação para anestesia

Hulya Ulusoy*, Ahmet Besir, Bahanur Cekic, Muge Kosucu e Sukran Geze

Departamento de Anestesiologia e Tratamento Intensivo, Faculdade de Medicina, Karadeniz Technical University, Trabzon, Turquia

Recebido em 8 de novembro de 2012; aceito em 14 de dezembro de 2012
Disponível na Internet em 15 de março de 2014

PALAVRAS-CHAVE

Paralisia do nervo hipoglosso;
Paralisia lingual;
Intubação para anestesia

Resumo Lesões de nervos podem ocorrer na região faringolaríngea durante a anestesia geral. Os nervos mais comumente lesionados são o hipoglosso, lingual e laríngeo recorrente. As lesões podem surgir em decorrência de vários fatores, como, por exemplo, durante a laringoscopia, intubação endotraqueal e inserção de tubo e por pressão do balão, ventilação com máscara, manobra aérea tripla, via aérea orofaríngea, modo de inserção do tubo, posição da cabeça e do pescoço e aspiração.

As lesões nervosas nessa região podem acometer um único nervo isolado ou causar a paralisia de dois nervos em conjunto, como a do nervo laríngeo recorrente e hipoglosso (síndrome de Tapia). No entanto, a lesão combinada dos nervos lingual e hipoglosso após intubação para anestesia é uma condição muito mais rara. O risco dessa lesão pode ser reduzido por meio de medidas preventivas. Descrevemos um caso de paresia unilateral combinada dos nervos hipoglosso e lingual após intubação para anestesia.

© 2013 Sociedade Brasileira de Anestesiologia. Publicado por Elsevier Editora Ltda. Todos os direitos reservados.

Justificativa e objetivos

No campo da anestesia geral (AG), as complicações pós-operatórias das vias aéreas não têm um impacto negativo no conforto do paciente. A lesão unilateral ou bilateral de nervos ocupa um lugar importante entre essas complicações.¹⁻³ As complicações mais comuns associadas à lesão de nervos são paralisias do nervo laríngeo recorrente (NLR), do hipoglosso e do ramo externo dos nervos laríngeo ou lingual. Hansch et al. determinaram uma incidência de 1,9% de paralisia unilateral do NLR durante laringoscopias³. A

incidência líquida associada à paralisia isolada do nervo hipoglosso ou do nervo lingual é desconhecida, embora seja baixa.⁴⁻⁶ Casos de paralisia isolada do nervo hipoglosso ou do nervo lingual associados à intubação endotraqueal foram relatados nos últimos anos após o uso da máscara laríngea (ML).^{2,7-9} Discutimos um caso de paresia unilateral combinada do nervo hipoglosso e do nervo lingual desenvolvida após septorrinoplastia sob AG, segundo os critérios da literatura.

Relato de caso

Paciente do sexo feminino, 19 anos, grupo de risco ASA I, foi operada por um cirurgião otorrinolaringologista por causa de desvio de septo nasal. Dois anos antes, a paciente

* Autor para correspondência.

E-mail: hulyaulusoy.md@gmail.com (H. Ulusoy).

havia sido operada pelo mesmo motivo, sem intercorrências associadas à AG. O exame pré-operatório revelou uma abertura oral de 4 cm, com úvula e palato mole visíveis. O escore de Mallampati era de 2 e as distâncias tireo-mentoniana e esternomentoniana eram normais. A extensão da articulação atlanto-occipital era adequada. AG foi feita com administração por via intravenosa (IV) de pentotal (5 mg/kg), fentanil (1 µg/kg) e vecurônio (0,1 mg/kg). Ventilação via máscara facial foi feita com dificuldade, com o uso de manobra tripla bilateral para reduzir o vazamento de ar por causa da incompatibilidade da máscara facial. Uma cânula nº 4 foi inserida para melhorar a ventilação.

Laringoscopia foi feita com o uso de uma lâmina Macintosh (nº 3). Pressão cricoide foi aplicada para melhorar a visualização. Um tubo endotraqueal (TET) (7,5 mm, de borracha na cor vermelha; Rusch™) foi inserido na traqueia na primeira tentativa. Após a confirmação do posicionamento do tubo, o balão do TET foi inflado de modo a não exceder 20 cm H₂O. A localização do TET no interior da boca foi alterada para o lado esquerdo da língua por causa do posicionamento da paciente e do aparelho de anestesia. Posteriormente, o TET foi fixado à borda esquerda do lábio inferior. AG foi mantida com uma mistura de sevoflurano e oxigênio/N₂O. A operação prosseguiu com a cabeça e o pescoço na linha central, com a paciente em posição semissupina, com ligeira extensão da anterior. Um pequeno tampão cirúrgico de garganta foi inserido ao lado do tubo e removido antes da extubação.

A cirurgia durou 180 minutos e os parâmetros vitais da paciente eram estáveis. A paciente foi extubada sem intercorrência e monitorada na sala de recuperação pós-anestesia (SRPA) até atingir um escore modificado de Aldrete ≥ 9 . A paciente apresentou dor de garganta e rouquidão durante a inspeção na enfermaria no primeiro dia pós-operatório. O exame revelou uma massa palpável, de aproximadamente 1 cm de diâmetro, no *angulus mandibulae* na região submandibular esquerda. Ao exame laringoscópico indireto, a úvula estava edemaciada e hiperêmica e os movimentos das pregas vocais eram livres. Informou-se à paciente que a condição poderia ser temporária e uma terapia anti-inflamatória foi iniciada. No segundo dia, a paciente apresentou dificuldade para engolir e falar e incapacidade de usar a língua e exames neurológicos otorrinolaringológicos foram feitos. Nenhuma anormalidade foi determinada pelo exame oral externo, embora houvesse edema pronunciado da língua, especialmente à esquerda, movimento restrito da língua para a direita e desvio à esquerda (fig. 1). No terceiro dia pós-cirúrgico, perda acentuada do paladar foi identificada na parte frontal de dois terços da língua à esquerda. Outros exames dos nervos cranianos estavam normais. Além de uma linfadenopatia de 1 cm na região submandibular esquerda, nenhuma patologia adicional foi identificada na RM da cabeça e do pescoço. Paralisia unilateral dos nervos hipoglosso e lingual foi diagnosticada. A paciente foi informada de que essa lesão do nervo poderia também envolver sintomas permanentes e o protocolo de tratamento foi definido. Prednol intravenoso, na dose de 1 mg/kg, foi administrado nos três primeiros dias, seguido de administração por via oral. Terapias de fala e deglutição foram iniciadas. A dosagem foi reduzida gradualmente após o 10º dia e o esteroide interrompido no 20º dia. O uso de vitaminas E, B1 e B6 foi contínuo durante um mês. Contudo,

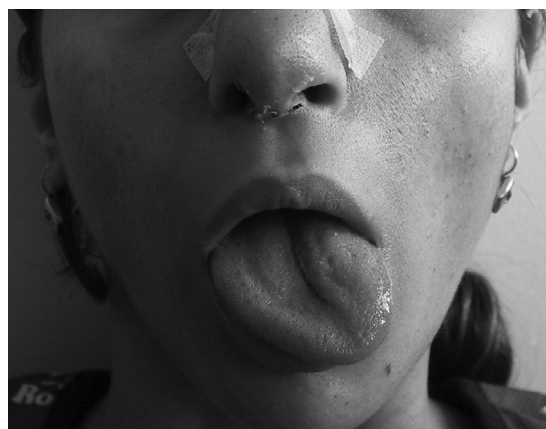


Figura 1 Desvio para a esquerda da língua associado à paralisia unilateral do nervo hipoglosso no terceiro dia pós-cirúrgico.

quando a lesão nervosa foi diagnosticada, a paciente apresentou ansiedade grave e comprometimento do sono e uma consulta foi feita ao departamento de psiquiatria. A paciente apresentou estado afetivo depressivo e ansiedade no momento da avaliação e foi diagnosticada com depressão, transtorno de ansiedade e transtorno de conversação. No quarto dia, terapia com inibidores seletivos da recaptção de serotonina (ISRS) e essitalopram (Cipraxel® Film Tablet, Lundbeck, Dinamarca) foi iniciada na dose de 10 mg por via oral. Houve uma ligeira melhoria da dor de garganta e da dificuldade de deglutição no sétimo dia de tratamento. Atrofia pronunciada foi observada na mucosa lingual esquerda. Durante os exames, foi observado que o comprometimento da fala, a incapacidade de uso da língua e a perda do paladar começaram a diminuir na terceira semana. Houve uma melhoria significativa na percepção do sabor e na aparência atrófica da língua no fim do terceiro mês. Os sintomas de ansiedade, depressão, insônia e problemas associados ao isolamento da sociedade melhoraram e a terapia com ISRS foi interrompida no fim da 12ª semana. Todos os sintomas foram resolvidos no fim do sexto mês.

Discussão

Um ampla variedade de problemas das vias aéreas superiores pode ser observada após AG, desde uma pequena dor de garganta e ressecamento da faringe até o comprometimento da fala, rouquidão e dificuldades respiratórias.¹ No caso descrito, neuropraxia combinada dos nervos hipoglosso e lingual ocorreu após AG com intubação para septorinoplastia.

A lesão isolada do nervo hipoglosso associada à laringoscopia e intubação traqueal é geralmente unilateral e considerada como uma complicação pós-operatória rara e de cause multifatorial.^{2,10} Outras causas incluem o uso da ML, aplicação de pressão cricoide e compressão direta do nervo hipoglosso sob o ângulo da mandíbula durante a ventilação via máscara.^{11,12} É notável que, na maioria dos relatos de casos, a lesão unilateral do nervo hipoglosso ocorre do lado esquerdo.^{8,11,12} A paresia do nervo hipoglosso pós-intubação traqueal, às vezes, pode não ser isolada e apresentar comorbidade com paralisia das pregas vocais (paralisia do NLR/síndrome de Tapia).⁴ A maioria desses relatos de casos surgiu após septorinoplastia e/ou rinoplastia

sob AG. O uso de um tampão cirúrgico de garganta durante essa operação e o posicionamento da cabeça e do pescoço são fatores de risco de lesão nervosa associados à cirurgia. Os tampões cirúrgicos grandes, em particular, podem causar lesão direta dos nervos lingual e hipoglosso nessa operação.^{7,13-15}

A lesão do nervo lingual é mais comumente observada durante os procedimentos odontológicos. A ocorrência dessa lesão associada à laringoscopia e intubação endotraqueal é rara.¹⁶ Silva et al. relataram dormência lingual e perda do paladar 24 horas após o término da anestesia em um paciente obeso que não pôde ser intubado.⁷ Contudo, a lesão do nervo lingual também pode ocorrer em 48-72 horas, bem como logo após a anestesia e recuperação.^{7,9}

Evers et al. relataram um caso de paralisia combinada dos nervos hipoglosso e lingual, com espessamento do tecido mole da língua e estruturas da laringe em associação com acromegalia, e mostraram que o prognatismo facilita a lesão do nervo lingual associada à laringoscopia.⁶ Nesse paciente acromegálico, a hiperextensão da cabeça durante a hipofisectomia transesfenoidal ou a fixação extrema do pescoço por causa do tubo pode ter causado a lesão dos nervos hipoglosso e lingual.⁶ Teichner e Jones relataram que a aplicação de pressão cricoide causou hipoestesia da língua em dois casos distintos.^{17,18} A manobra para aplicação de pressão cricoide pode provocar estiramento no ponto em que o nervo lingual passa pelo músculo hipoglosso. Por outro lado, Wang mostrou que a colocação imprópria da cânula orofaríngea pode levar à lesão do nervo lingual.¹⁹ James relatou que o nervo lingual pode ser lesionado por deslocamento anterior do mandíbula.²⁰

Há muito poucos casos de lesão combinada de nervos na literatura e os cursos anatômicos desses nervos precisam ser examinados para considerar o dano concomitante a eles, como em nosso caso.⁴⁻⁶ O nervo hipoglosso passa sob a glândula submandibular, o ducto submandibular e o nervo lingual e intersecta no músculo hipoglosso anterior. Esse é o local onde a língua é mais superficial. Pressão cricoide, manobra tripla ou uso de cânula podem se tornar fatores de risco nessa situação.

Avaliamos a gravidade dos sintomas e o tempo para a recuperação da lesão do nervo em nosso caso como "neuropaxia" (classe I; bloco fisiológico), de acordo com a classificação de Seddon (1943), e "tipo 1", de acordo de classificação Sunderland para probabilidade (1951). O tipo de lesão do nervo era totalmente compatível com o tipo de compressão, semelhantemente ao da literatura.¹⁶

Em nossa opinião, pode haver mais cinco causas possíveis, além de laringoscopia, para a paralisia unilateral combinada dos nervos hipoglosso e lingual neste relato de caso. Primeiro, a compressão da máscara e manobra tripla foram feitas para garantir ventilação adequada durante a indução da anestesia (pressão bilateral anterior constante nos ângulos mandibulares). Segundo, a cânula orofaríngea estava na cavidade oral durante a manobra tripla – essa manobra pode ter aumentado o efeito da pressão da cânula sobre a língua. Terceiro, a pressão cricoide foi aplicada durante a laringoscopia para melhorar a visualização. Quarto, o TET usado era de alta pressão, baixo volume, feito de borracha vermelha não flexível e foi deslocado da direita para a esquerda. Quinto, embora a cabeça e pescoço não tenham sido colocados em uma posição anterior extrema, o ETT foi firmemente

fixado. Embora esses prováveis fatores possam parecer inofensivos na prática diária, a ocorrência simultânea desses fatores pode ter facilitado as lesões.

Não há um protocolo benéfico comprovado para lesões de nervos cranianos na literatura, embora os benefícios da terapia com dose alta de esteroides tenham sido demonstrados em paralisia.²¹ Os corticosteroides podem reduzir as lesões secundárias ao reduzir o tecido e a inflamação.¹⁶ Além da terapia com esteroide, as combinações de fármacos anti-inflamatórios e vitamina B também são consideradas benéficas. Contudo, a incerteza quanto aos resultados da terapia e os distúrbios da fala e do paladar, componentes importantes da vida cotidiana, também podem dar origem a problemas psiquiátricos graves. Um indivíduo com medo social e ansiedade requer tratamento e acompanhamento psiquiátricos. Sintomas psiquiátricos podem se desenvolver em paralelo aos sintomas neurológicos. As lesões semelhantes à neuropaxia geralmente desaparecem em 4-6 meses com essa terapia, como em nosso caso.

Conclusão

A paralisia combinada dos nervos hipoglosso e lingual após intubação orotraqueal para AG é uma condição rara na literatura. Atenção especial deve ser dedicada às avaliações no pós-operatório precoce do paciente, com um questionamento cuidadoso, e à colaboração entre o neurologista, o otorrinolaringologista e, caso necessário, o psiquiatra. O manejo preciso e cuidadoso das vias aéreas e os procedimentos de rotina durante a AG podem reduzir os riscos durante a anestesia e extubação. Para reduzir a ansiedade, os pacientes devem ser adequadamente informados sobre a resolução de sintomas geralmente temporários.

Referências

- Zuccherelli L. Postoperative upper airway problems. *Southern Afr J Anesth Analg.* 2003;5:12-6.
- Baumgarten V, Jalinski W, Böhm S, et al. Hypoglossal paralysis after septum correction with intubation anesthesia. *Anaesthesist.* 1997;46:34-7.
- Friedrich T, Hänsch U, Eichfeld U, et al. Recurrent laryngeal nerve paralysis as intubation injury? *Chirurg.* 2000;71:539-44.
- Agnoli A, Strauss P. Isolated paresis of hypoglossal nerve and combined paresis of hypoglossal nerve and lingual nerve following intubation and direct laryngoscopy. *HNO.* 1970;18:237-9.
- Loughman E. Lingual nerve injury following tracheal intubation. *Anaesth Intensive Care.* 1983;11:171.
- Evers KA, Eindhoven GB, Wierda JM. Transient nerve damage following intubation for trans-sphenoidal hypophysectomy. *Can J Anaesth.* 1999;46:1143-5.
- Silva DA, Colingo KA, Miller R. Lingual nerve injury following laryngoscopy. *Anesthesiology.* 1992;76:650-1.
- Nan-Kai Hung NK, Lee CH, Chan SM, et al. Transient unilateral hypoglossal nerve palsy after orotracheal intubation for general anesthesia. *Acta Anaesthesiol Taiwan.* 2009;47:48-50.
- Inacio R, Bastardo I, Azevedo C. Lingual nerve injury: a complication associated with the classic laryngeal mask airway? *Internet J Anesthesiol.* 2010;23. <http://dx.doi.org/10.5580/19ba>.
- Dziewas R, Ludemann P. Hypoglossal nerve palsy as complication of oral intubation, bronchoscopy and use of the laryngeal mask airway. *Eur Neurol.* 2002;47:239-43.

11. Venkatesh B, Walker D. Hypoglossal neuropraxia following endotracheal intubation. *Anaesth Intensive Care*. 1997;25:699–700.
12. Mullins RC, Drez Jr D, Cooper J. Hypoglossal nerve palsy after arthroscopy of the shoulder and open operation with the patient in the beach-chair position. A case report. *J Bone Joint Surg Am*. 1992;74:137–9.
13. Yavuzer R, Başterzi Y, Özköse Z, et al. Tapia's syndrome following septorhinoplasty. *Aesth Plast Surg*. 2004;28:208–11.
14. Tesei F, Poveda LM, Strali W, Tosi L, Magnani G, Farneti G. Unilateral laryngeal and hypoglossal paralysis (Tapia's syndrome) following rhinoplasty in general anaesthesia: case report and review of the literature. *Acta Otorhinolaryngol Ital*. 2006;26:219–21.
15. Boğa I, Aktas S. Treatment, classification, and review of Tapia Syndrome. *J Craniofac Surg*. 2010;21:278–80.
16. Graff-Radford SB, Evans RW. Lingual nerve injury. *Headache*. 2003;43:975–83.
17. Teichner RL. Lingual nerve injury: a complication of orotracheal intubation. Case report. *Br J Anaesth*. 1971;43:413–4.
18. Jones BC. Lingual nerve injury: a complication of intubation. *Br J Anaesth*. 1971;43:730.
19. Wang KC, Chan WS, Tsai CT, et al. Lingual nerve injury following the use of an oropharyngeal airway under endotracheal general anesthesia. *Acta Anaesthesiol Taiwan*. 2006;44:119–22.
20. James FM. Hypesthesia of the tongue. *Anesthesiology*. 1975;42:359.
21. Lagalla G, Logullo F, Di Bella P, et al. Influence of early high-dose steroid treatment on Bell's palsy evolution. *Neurol Sci*. 2002;23:107–12.